EDUCANDONOS

Programa de Educación Médica Continua de Archivos Argentinos de Dermatología

Julio, Agosto, Septiembre 2019. (Año 2019, Volumen 5, Número 3)
Precio: $120

Acropigmentación reticulada de Kitamura / Enfermedad de Dowling-Degos

Nevo de Becker, de presentación múltiple y localización atípica

Calcifilaxis uremica y dermatosis perforante adquirida en un paciente con falla renal crónica

Siringofibro-adenoma ecrino reactivo

LA NUEVA ERA EN MEDICINA

- El rol del microbioma cutáneo y los avances más recientes para entender la biología del acné vulgar

ARCHIVOS Argentinos de Dermatología
www.archivosdermato.org.ar
info@archivosdermato.org.ar

Atopix

LA FÓRMULA IDEAL PARA TRATAR LAS **PIELES ATÓPICAS**

GLICERINA | MANTECA DE KARITÉ | XYLITOL | NIACINAMIDA | ÁCIDO HIALURÓNICO

EL **EMOLIENTE** QUE **CONTROLA** EL **BIOFILM**
Y **RESTAURA** LA **BARRERA** CUTÁNEA

ESPUMA DE LIMPIEZA 130ml

CREMA 150g

EMULSIÓN 200g

Cassará

Human Microbiome

Educando Nos

Programa de Educación Médica Continua de Archivos Argentinos de Dermatología

Sumario

Julio, Agosto, Septiembre 2019
(Año 2019, Volumen 5, Número 3)

3 Editorial
Glorio Roberto

4 Reglamento de publicaciones

6 Acropigmentación reticulada de Kitamura / Enfermedad de Dowling-Degos
Mazzobel Anabella, Pacheco Elba, Rossi Graciela, Saponaro Alberto; Casas Jose, Vigovich Felix

14 Síndrome Oro-facio-digital Tipo1
Moreno Coutiño Gabriela, Sánchez Moreno Elisa Crystal, Ortiz de Zarate Gabriela, Salazar-Herrera María Cristina, Escobar-Hernández Nidia, Sierra-Romero María del Carmen

18 Larva migrans cutánea ampollar tratada con ivermectina
Fontana Maria Soledad

22 Nevo de Becker, de presentación múltiple y localización atípica
Bedoya Estefanía, Villacis Lisseth, Tello Sonia, Pazmiño Harvey

28 Trombosis cutánea en paciente con Hemoglobinuria paroxística nocturna con buena respuesta al eculizumab
Otal Micaela, Braccia Valentina, Bertaina Carolina, Piccirilli Gustavo, Squeff Mario, Fernández Bussy Ramón (h), Sánchez Adriana, Gorosito Mario, Molteni Ana, Fernández Bussy Ramón A.

34 Pénfigo vulgar en cuero cabelludo
Araya Ornella Agostina, Kuen Bernardita, Ruiz Díaz Alejandra, Diaz Ysabel Susana Mirian, Dib Moises David, Herrero Mónica

38 Calcifilaxis uremica y dermatosis perforante adquirida en un paciente con falla renal crónica
Jmelnitsky Alejandra Mariana, Radonich Jesica, Galván Florencia, Diez María Belén, Ziga Loana Soledad , Peirano Felicitas, Cefalo Eliana, Mazzini Miguel Ángel

44 Siringofibroadenoma ecrino reactivo
Marzari María Clara, Maina Paula, Pasquali Georgina, Chaud, Graciela

Actualización del tema

48 Tratamiento del angioedema por déficit de c1-inhibidor
Rodríguez Scarso María Agostina, Song Andrea, Carbia Sergio, Glorio Roberto

La nueva era en medicina

56 El rol del microbioma cutáneo y los avances más recientes para entender la biología del acné vulgar
Nardelli Andrea, Surrette Michael, Bercik Premysl, Consigli Carlos

64 Jornadas de Educación Médica Continua

Consejo Editorial

Directores:
Roberto Glorio, Ricardo Galimberti

Comite de redacción:
Olga Forero, Sergio Carbia, Leisa Molinari, Gabriela Perez, Maria Antonia Barquin, Gaston Galimberti

ARCHIVOS Argentinos de Dermatología
www.archivosdermato.org.ar
info@archivosdermato.org.ar

Producción editorial, comercial y gráfica:
Arte y Letras
Av. Bartolomé Mitre 3027, 1er piso
B1605BTK - Munro - Buenos Aires
www.arteyletras.com.ar

IVERCREM
Ivermectina 1%
EVOLUCION EN EL TRATAMIENTO DE LA ROSACEA
VEHICULO CON EXCELENTE COSMETICA
EFICACIA CON UNA APLICACION DIARIA
pH EQUILIBRADO
Cassará

* EDITORIAL

La educación en valores

En los tiempos que vivimos, este es un tema importante a considerar. En principio, resulta evidente que lo esencial de la tarea de un educador es en definitiva tratar de hacer mejores a los hombres, y se debe confesar que tal función no es fácil de realizar, es más poco sabemos acerca de cómo hacerlo.

Desde otra óptica, se puede lograr que los educandos incorporen conocimientos pero ello no hace mejores a los hombres y en tal sentido resulta importante plantear el debate sobre los valores en la educación por la sencilla razón de que sin valores no hay educación.

Claramente, esto resulta esencial porque nadie puede educar sin valorar, porque toda educación se dirige hacia ciertos fines que aprecia como valiosos para el individuo y la sociedad.

En forma general, se entiende por “valor” lo que se considera digno de aprecio; así, valor se identifica con “lo bueno”. La verdad es un valor, lo mismo que la salud o el sentido del humor. Las valores tienen una organización jerárquica, los hay superiores e inferiores. Desde otra perspectiva, las virtudes de una persona son los valores en cuanto a expresión de conducta consolidada (comportamiento).

La “educación en valores”, en consecuencia, se podría definir como el esfuerzo sistemático por ayudar a los educandos a adquirir aquellas cualidades de su personalidad que se consideran deseables en los diversos ámbitos de su desarrollo humano, y particularmente aquellas que se relacionan con el uso responsable de su libertad.

La libertad implica jerarquizar y desde esa óptica es aceptable la rebeldía, pero la misma debe desarrollarse desde el saber y no desde el capricho. En palabras sencillas, hay que estudiar mucho, saber mucho, pensar mucho para alcanzar la estatura de la rebeldía.

Evidentemente conviene privilegiar una “visión holística” que relacione unos valores con otros y permita ver su congruencia. Por esto se prefiere que la formación de valores no esté confinada a un área curricular, sino abarcar toda la educación como un eje transversal.

En resumen, para la formación de los valores los seres humanos no tenemos más ayuda, más recursos, que nosotros mismos, nuestra experiencia individual y colectiva, nuestra cultura. Debemos recogerla, atesorarla y ponerla al servicio de la educación de las siguientes generaciones.

Con la intención de realizar un aporte al tema, es importante efectuar el esfuerzo colectivo de reflexionar acerca de la función formativa de una revista. Así modesta y humildemente avanzaremos en el conocimiento de cómo hacer mejores a los hombres.

Roberto Glorio
Doctor de la Universidad de Buenos Aires
Master en Docencia Universitaria Universidad de Buenos Aires
Profesor Regular Adjunto Universidad de Buenos Aires

* Reglamento de publicaciones

CASOS CLÍNICOS A PRESENTAR

- Condición o enfermedad nueva.
- Condición rara o infrecuente.
- Presentación inusual de una enfermedad común.
- Asociación inesperada entre síntomas o signos infrecuentes.
- Impacto de una enfermedad en la evolución de otra.
- Evolución inusual o evento inesperado en el curso clinico o terapéutico.
- Impacto del tratamiento de una condición en otra.
- Complicaciones inesperadas de procedimientos o tratamientos.
- Tratamientos o procedimientos diagnósticos nuevos y únicos.
- Clásico educativo.

CONSIDERACIONES GENERALES:

- ***Título:*** Claro y atractivo, que incluya palabras claves.
- ***Resumen:*** Breve descripción de la situación. Explicar por qué el caso es destacable y especificar el mensaje educativo que motiva la comunicación.
- ***Introducción:*** Situar el caso clínico en contexto en términos de frecuencia y gravedad clínica y su relevancia para los lectores a los que está destinado.
- ***Caso clínico:*** Su descripción debe fundamentarse de manera explicita. Describir el proceso de evaluación del caso para sustentar que el diagnóstico es el correcto y en el aspecto terapéutico considerar las alternativas justificando la elegida.
- ***Comentarios:*** Enfatizar por qué el caso es destacable y explicar o clarificar los aspectos discutibles. Considerar las lecciones que pueden aprenderse del caso que se comenta, precisando el mensaje educacional.
- ***Referencias:*** Limitar las referencias bibliográficas a las pertinentes.
- ***Destacar un concepto clínico, recordar lo infrecuente o importante de una condición, o apoyar la necesidad de cambiar determinadas prácticas clínicas.***

Los manuscritos deberán ajustarse al siguiente formato:

- Los artículos deben ser editados en fuente “Times New Roman”, tamaño 12, procesado en Microsoft Word, a doble espacio.
- Las páginas del texto del artículo deberán numerarse en forma correlativa en el ángulo superior derecho de cada una. La primera página no se numera.

Primera página:

- ***Título*** en español e inglés. Máximo de 15 palabras.
- ***Nombre y apellido completo de los autores*** (hasta 6 por artículo). Con un asterisco identificar los datos académicos de cada uno. Institución de pertenencia.
- ***Correo electrónico*** del autor que recibirá las notificaciones.
- ***Resumen:*** en español e inglés (Abstract). Extensión máxima 150 palabras. Evitar siglas o abreviaturas.
- ***Palabras clave:*** en español e inglés (Keywords): Tres (3) como máximo.

Texto del artículo:

- ***Extensión:*** mínimo de 4 páginas y máximo de 6 páginas.
- ***Estructura:*** a) Introducción b) Caso/s clínico/s (hasta 3 casos) o Serie de casos. b) Comentarios
- Las abreviaturas deben estar precedidas de lo que significa la primera vez que se citan. Los fármacos deben denominarse por su nombre genérico. Los nombres de microrganismos se citan en cursiva (itálica) y con mayúscula.

Referencias:

Se aceptan hasta 20 como máximo. Se deben citar en el orden en que las menciona en el texto, mediante números arábigos, al final de la frase o párrafo en que se las alude. Las referencias consecutivas separadas por un guión Ej. (2-6) y las no correlativos por comas Ej. (2, 8, 10).

La forma de cita es la siguiente según el caso:

- ***Artículos en revistas:***
- Apellido e inicial del nombre de los autores. Si son más de cuatro autores, colocar los cuatro primeros y agregar “et ál” o “y colab”, según corresponda.
- Título: completo del artículo, en su idioma original.
- Nombre de la revista abreviado de acuerdo con el Index Medicus, en cursiva (itálica). Ej. International Journal of Dermatology = Int J Dermatol
- Año de publicación, volumen de la revista, página inicial y final del artículo. Ej.: 2014; 10: 146-153.
- ***Capítulos en libros:***
- Apellido e inicial del nombre de los autores del capítulo.
- Título del capítulo.
- Apellido e inicial del nombre de los autores del libro.
- Título del libro en cursiva (itálica). Editorial, lugar y año. Páginas

  Ej: Cohen P, Honigsmann H, Kurzrock R. Dermatosis neutrófila febril aguda (syndrome de Sweet) En: Goldsmith L, Katz S, Gilchrest B, Paller A, et al. *Fitzpatrick Dermatologia en Medicina General*. 8° edición. Ed Panamericana, Buenos Aires, 2014: 362-370.
- ***Textos electrónicos:*** se debe agregar lo siguiente: “Disponible en” y “Fecha de consulta”.

Figuras:

Se consideran como tales las “fotografias”, “dibujos”, “gráficos” y “esquemas”.

Se deben identificar cada uno de ellos en forma progresiva en numeros arábigos de acuerdo con el orden de aparición en el texto.

En el caso de las “fotografías” se aceptarán hasta 8 como máximo. Serán de excelente calidad, en color. Pueden ser fotos clínicas, histopatológicas, de estudios complementarios. En el caso de las fotos clínicas, si las mismas son identificables deberán acompañarse del consentimiento escrito del paciente. Las fotografías histopatológicas deben tener el número de ampliación efectuada y la técnica utilizada. Las imágenes deberán estar en formato de almacenamiento JPG (JEPG), sin compresión. La resolución de la imagen no será menor a 10 megapixels, preferentemente con cámara fotográfica (evitar los celulares) para que permita una resolución de impresora de 300 dpi (dots per inch, puntos por pulgada). El tamaño como mínimo debe ser las de tamaño postal (12,5 x 8,5 cm.)

Cuadros (tablas):

- La información que contengan no debe repetirse en el texto.
- En hoja aparte del texto, encabezados por el título y ordenados con números arábigos.

SECCIONES

“La nueva era en medicina” ,“Una invitación a pensar”, “Actualización del tema”

- La estructura tiene una oganización libre.
- Se pueden utilizar subtítulos.
- Tendrá una extensión máxima de 6 páginas (de texto).
- Bibliografía: Se aceptan hasta 20 como máximo.
- Requiere resumen y palabras claves.
- Puede incluir hasta 2 figuras.

Envío de casos: info@archivosdermato.org.ar

Acropigmentación reticulada de Kitamura / Enfermedad de Dowling-Degos

Acropigmentation of Kitamura / Dowling'Degos disease

Autores
/ Mazzobel Anabella[1]
/ Pacheco Elba[1]
/ Rossi Graciela[1]
/ Saponaro Alberto[2]
/ Casas Jose[3]
/ Vigovich Felix[4]

Palabras claves

enfermedad de Dowling-Degos; acropigmentación reticulada de Kitamura.

Resumen

La acropigmentación reticulada de Kitamura y la enfermedad de Dowling – Degos, pertenecen a un grupo de afecciones genéticas que se caracterizan por presentar hiperpigmentación reticulada. Son consideradas por muchos autores como variantes fenotípicas de una misma enfermedad. Presentamos dos pacientes con lesiones localizadas en sitios acrales y pliegues; los patrones clínicos e histopatológicos muestran similitudes Recientes estudios las muestran dentro de un espectro de alteraciones genéticas.

Keywords

Dowling-Degos disease; Kitamura's reticulate acropigmentation.

Abstract

Kitamura acropigmentation and Dowling- Degos disease are inherited skin disorders with reticulate pigmentation.. Considered by many authors as phenotypic variants of the same disease. We present two patient with lesions affecting the acral areas and the flexures; the clinical and histological features show overlapping. Recent reports show them into a genetic mutations spectrum.

Correspondencia

Mazzobel Anabella
E-mail: anamazzobel@hotmail.com
Dirección: Perdriel 74, Barracas,
Ciudad Autónoma de Buenos Aires.
Teléfono: (+54) 011 4309-6400

Educandonos. 2019; 5 (3): 6-12.

[1] Médicos dermatólogos del servicio de Dermatología*
[2] Jefe de Servicio Dermatología. Docente Autorizado Dermatología UBA. Profesor Titular Dermatología UCA*
[3] Profesor Titular Consulto Patología UBA. Consultor del servicio de Anatomía Patológica*
[4] Médico de planta del servicio de Anatomía Patológica*
*Servicio de Dermatología, Hospital Británico, Ciudad Autónoma de Buenos Aires (CABA), Argentina.

INTRODUCCIÓN

Las enfermedades reticuladas pigmentadas de la piel son numerosas. Existe un grupo de entidades quecomparten características clínicas e histológicas y tienden por lo tanto a ser agrupadas: la enfermedad de Galli y Galli (EGG), ; la enfermedad de Dowling - Degos (EDD), la acropigmentación reticulada de Kitamura (ARK), la discromatosis universal hereditaria (DUH) y la discromatosis simétrica hereditaria (DSH) o enfermedad de Dohi. Todas son de curso clínico benigno y tienen un modo de herencia autosómica dominante con penetración variable, aunque se describieron casos aislados. El hallazgo cutáneo común es una pigmentación reticulada adquirida, de distinta localización, dependiendo de cada entidad. El cuadro histopatológico, también presenta patrones similares. Estos hechos llevaron a algunos autores a proponer una ubicación nosológica unificada (1). La acropigmentación reticulada de Kitamura (ARK) y la enfermedad de Dowling - Degos (EDD), se caracterizan por la aparición de lesiones pigmentadas, de aspecto reticulado en la porción acral de las extremidades en la primera, y en los grandes pliegues, en la segunda. La asociación de estas dos entidades es la más frecuente dentro de este grupo de pigmentaciones reticuladas. La posibilidad de asistir a dos pacientes con estos rasgos permite esta comunicación.

CASO CLÍNICO

Caso 1: Paciente de sexo femenino, de 35 años de edad, sin antecedentes patológicos relevantes ni ingesta de drogas previas, que consulta por presentar máculas hiperpigmentadas reticuladas en el dorso de las manos, bordes laterales y dorso de los pies (foto 1). Las lesiones se extendieron luego al tórax anterior, el surco intermamario, el abdomen, el dorso superior, el cuello y las axilas (fotos 2 ,3 y 4). Su aparición fue gradual desde los 27 años de edad, sin síntomas aparentes. Se observan máculas pigmentadas, de 1 a 4 mm. de diámetro, similares a efélides, con centro atrófico y disposición reticular. La pigmentación se torna más compacta en el maléolo interno y la región aquileana del pie derecho. Como antecedentes familiares, la paciente refiere que su bisabuela, abuela, tíos abuelos y dos de sus hermanos presentan lesiones similares, adquiridas en su juventud. Se realiza biopsia de piel pigmentada del dorso de la mano (protocolo 14B0005877) y el informe histopatológico muestra piel acral con elongación digitiforme de crestas interpapilares, que exhiben

Figura 1. Máculas hiperpigmentadas en dorso de mano.

Figura 2. Máculas hiperpigmentadas en borde de pie.

Figura 3. Máculas hiperpigmentadas en región axilar..

Figura 4. Máculas localizadas en cuello.

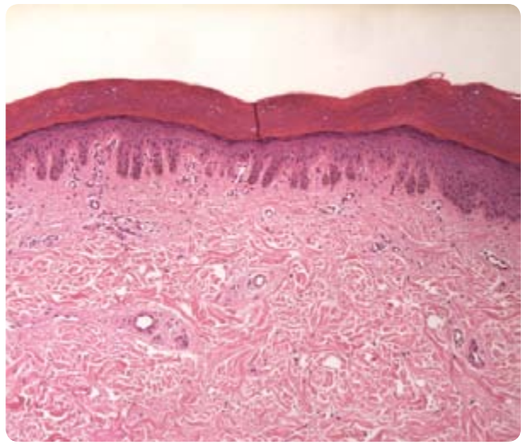

Figura 5. (HE 100 X). Piel acral con capa córnea gruesa, elongación regular de las crestas interpapilares e hiperpigmentación de las mismas.

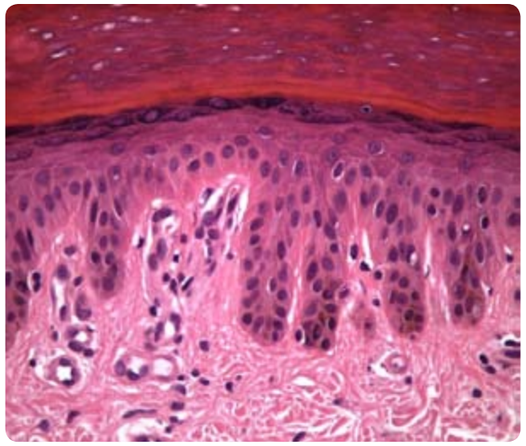

Figura 6. (HE 400 X). Elongación de las crestas y en dermis vasodilatación capilar con un mínimo componente inflamatorio.

hiperpigmentación melánica en sus extremos profundos (fotos 5 y 6). El estado general es bueno y la rutina de laboratorio no muestra alteraciones.

Caso 2: Paciente de sexo masculino, de 51 años de edad, con antecedentes de alergia al polen y a la vitamina B 12, e ingesta de atorvastatina. Consulta por estrías longitudinales con onicólisis en las uñas de ambas manos. Al examen físico, se observó la presencia de maculas efelidoides pequeñas, atróficas, asintomáticas, de disposición reticular, en el dorso de manos y pies, antebrazos y pliegues de codos, de 6 años de evolución. El padre presentaba las misma dermatosis. (foto 7) La biopsia de piel (protocolo 11B0010937), demostró epidermis con moderada acantosis de crestas interpapilares. En sus extremos profundos existe aumento numérico de melanocitos maduros pigmentados. En dermis no se observan alteraciones significativas. En la biopsia de uña (protocolo 0324762) no se encontraron alteraciones, con ausencia de infiltrado inflamatorio en dermis. (foto 8) No tuvimos posibilidades de seguimiento posterior debido a que los pacientes no volvieron a los controles.

COMENTARIOS

En el grupo de afecciones cutáneas con pigmentación reticulada hereditarias, la enfermedad de Dowling - Degos (EDD) es la más frecuente. Considerando como criterios diagnósticos la hiperpigmentación reticulada en los pliegues y el patrón histológico de extensiones epiteliales hacia la dermis, con aumento de melanina, pero número normal de melanocitos, se sostiene que la descripción original de la enfermedad corresponde a Behcet en 1932 , quien la consideró una variante de acantosis nigricans. Dowling y Freudenthal, en 1938, también describen un caso similar como acantosis nigricans, mientras que Degos y Ossipowsky, en 1954, fueron los primeros en destacar el aspecto reticulado. El nombre actual fue establecido por Wilson - Dones y Grice en 1978, siendo en nuestro país Cabrera en 1974, y Magnin en 1983, los primeros en referirse a ella (2 ,3, 4). La EDD es una genodermatosis infrecuente, de herencia autosómica dominante, con penetrancia variable, que predomina en mujeres. La edad de aparición se encuentra entre la adolescencia temprana y la adultez. Presenta pápulas hiperpigmentadas de hasta 0.5 mm. y máculas hiperpigmentadas que confluyen en un patron reticulado; se localizan con preferencia en los grandes pliegues como en axilas e ingles. Las lesiones proliferan con el tiempo y se oscurecen con la exposición solar y la fricción pudiendo extenderse a otras flexuras o al tronco, abdomen, cara, cuero cabelludo, escroto y vulva. Además del trastorno pigmentario, se caracteriza por mostrar cicatrices deprimidas de tipo acneiformes peribucales y pápulas foliculares, hiperqueratósicas,similares a comedones, usualmente en cuello y axilas. Puede asociarse con otras entidades como hidradenitis supurativa, queratoacantoma, quistes epidérmicos, queratosis seborreicas, carcinoma

Figura 7. Máculas hiperpigmentadas en muñecas.

espinocelular y retardo mental (5). En la histología se observa elongación de las crestas epidermicas interpapilares, con hiperpigmentación de la capa basal ,con mayor acentuacion en las puntas de las crestas y compromiso del infundíbulo folicular. Los folículos taponados son más comunes en el cuello y semejan milia pigmentados o tricofoliculomas. Habria en la enfermedad de Dowling Degos una mutación específica del gen que codifica la queratina 5 (KRT5) localizado en el brazo largo del cromosoma 12q13. Esta queratina forma parte del filamento intermedio del citoesqueletojunto con la queratina 14 de la capa de queratinocitos basales. Tiene un papel clave en la diferenciación epidérmica y la captura de melanosomas, además de interactuar con los desmosomas y hemidesmosomas. También se detectaron mutaciones genéticas en el POFUT1, situado en el cr20 (20q.11.21) y en el POGLU1, situado en el cr3 (3q.13.13). Se postula que diferentes mutaciones en la queratina corresponden al desarrollo de las distintas lesiones encontradas (6-7-8). Existen otras enfermedades que se presentan con pigmentación reticular que deben diferenciarse de esta entidad. Entre ellas la discromatosis universal hereditaria (DUH), la discromatosis simetrica hereditaria o enfermedad de Dohi (DSH), la enfermedad de Galli Galli (EGG) y la acropigmentación reticulada de Kitamura (ARK). En el cuadro 1, Hinojosa ha interpretado la relación entre la enfermedad de Dowling Degos con las principales dermatosis pigmentarias reticulares. La enfermedad de Galli y Galli debe considerarse parte del espectro del Dowling Degos. La acropigmentacion reticulada de Kitamura (ARK) podria ser una forma localizada del Dowling Degos. También se observa que la discromatosis universal hereditaria (DUH) y la discromatosis simétrica hereditaria (DSH) comparten tambien elementos clínicos entre sí y vinculados al Dowling Degos (7-8-9). La acropigmentación reticulada de Kitamura (ARK), es una genodermatosis de herencia autosómica dominante, con expresión y penetrancia variables (50% de penetrancia por generación), más frecuente en asiáticos. Su primera descripción corresponde a Kitamura y Akamatsu en 1943 (10). Aparece entre la primera y segunda década de la vida y se caracteriza por la presencia de máculas hiperpigmentadas,asintomáticas, similares a efélides, de 1 a 4 mm. de diametro, de distribución acral y aspecto reticulado. Afecta ambos sexos.

Las lesiones se extienden progresivamente en la superficie de extensión de manos y pies, diseminándose en forma centrípeta a los brazos y las piernas y con menor

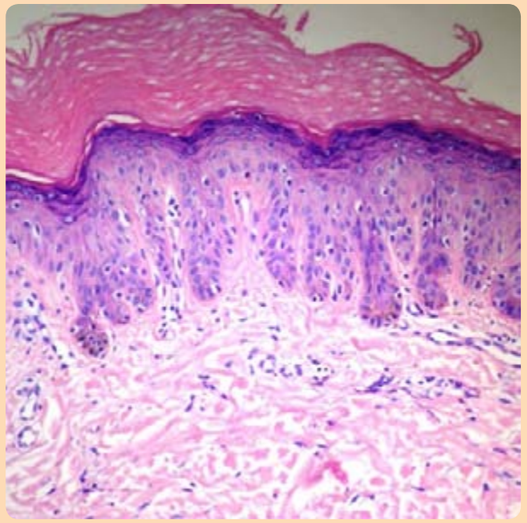

Figura 8. (HE 100 X). Piel acral con capa córnea gruesa, acantosis y elongación regular de las crestas interpapilares.

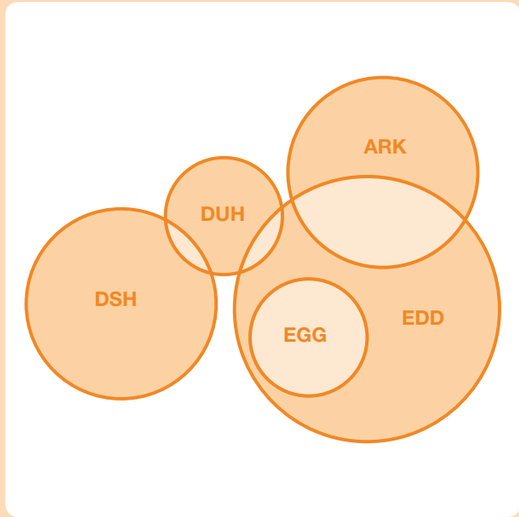

Cuadro 1. Relación entre las distintas dermatosis pigmentadas reticulares. (Tomada de la referencia 7).

frecuencia a la cara, el cuello y el tronco. Se observan tambien pequeñas depresiones (pits) en palmas, plantas y dorso de los dedos, que producen interrupción de los dermatoglifos palmoplantares; máculas atróficas levemente deprimidas y ocasionalmente, queratodermia. Se han comunicado casos asociados a alopecía congénita no cicatrizal de cuero cabelludo, tilosis, hipoplasia de esmalte dental y pelo rojo (11-12). El cuadro histológico muestra atrofia epidérmica, elongación de las crestas interpapilares con patron en “palo de golf” e hiperpigmentación de la capa basal.1 El defecto se encuentra en el gen ADAM10, localizado en el cr15(15q21.3) (8). La enfermedad de Galli y Galli (EGG), es una genodermatosis rara que debe su nombre a dos hermanos en los que la enfermedad fue descripta en 1982 (13). Se hereda en forma autosómica dominante, aunque se han publicado casos esporádicos y la edad de aparición varía entre la pubertad y la adolescencia temprana. Se presenta con pigmentación reticulada acompañada por máculas y pápulas hiperqueratósicas, eritematosas o amarronadas, que se localizan en zonas de flexión y pueden acompañarse de prurito o ardor. Puede presentar lesiones tipo comedones o cicatrices periorales puntiformes (pits). Muller en el 2009, revisó las muestras histológicas de cuatro pacientes diagnosticados como casos típicos de EDD y encontró sectores de acantolisis en la capa basal, no detectados en el primer examen. Propone que la EGG es un subgrupo de la EDD.1 Hanneken, en 2010 , coincide con esta premisa ya que identifica una mutación de pérdida de función de KRT5 en el brazo largo del cromosoma 12, afirmando que este hecho soporta la hipótesis de que la EGG es una variante de la enfermedad de Dowling – Degos (6). La discromatosis universal hereditaria (DUH), se manifiesta con maculas hipo e hiperpigmentadas con patron reticular de manera generalizada. Puede asociarse con sordera, fotosensibilidad, retraso mental y alteraciones neurológicas o del metabolismo. El defecto está en el gen ABCB6, localizado en el cromosoma 2q36, es poco frecuente. Existe una forma localizada (acral) de ella (DSH), cuyo defecto está en el gen ADAR1 localizado en el cromosoma 1q21.3. Se hallan descriptos en la literatura varias publicaciones de ARK y EDD coexistentes en el mismo paciente y asociación en una misma familia, por lo que se propuso, en su momento, que las dos entidades serían una expresión fenotípica distinta de la misma enfermedad (14-15). También se ha descripto la superposición de EDD, ARK y DSH en cuatro generaciones de miembros de una misma familia (16).

Kono y colaboradores (8), establecen puntos importantes para la diferenciación clínica de entre ARK y EDD: la edad media de aparición para la ARK es de 9.2 y para la EDD de 28.8 años. Inicia la primera en el dorso de las manos, mientras que la segunda prefiere pliegues y cuello. La presencia de pápulas foliculares tipo comedones, afectacion de la zona genital y presencia simultánea de máculas hipo e hiperpigmentadas sugiere EDD. Histopatológicamente, acantosis con elongación de crestas interpapilares se ve en lesiones de EDD, y adelgazamiento de la epidermis con crestas interpapilares estrechas es característico de ARK.

Los tratamientos realizados hasta el momento con hidroquinona al 2 o 4%, tretinoína tópica, corticoides tópicos y retinoides sistémicos, han sido infructuosos. Se han empleado el ácido azelaico al 20% en la ARK y se observó que las lesiones experimentan blanqueamiento, pero rápida pigmentación con suspensión del fármaco (17). El adapalene se ha usado con éxito en un paciente con EDD. Se ha empleado recientemente el láser Er YAG con buenos resultados, combinacion de Q switched y Nd:Yag, laser de Co2 e IPL (18-19).

Los casos presentados se suman a las publicaciones de superposición de manifestaciones clínicas entre la enfermedad de Dowling Degos y la acropigmentación reticulada de Kitamura,hechos que soportan la teoría de que ambas genodermatosis corresponden a variantes fenotípicas de una misma entidad. Adherimos por lo expuesto al concepto de que estas dermatosis pigmentadas reticulares serian variantes de una entidad única, diferenciables clínicamente por la localización de las lesiones y con un patrón histológico común, que muestra elongación de las crestas interpapilares con hiperpigmentación basal. Existen rasgos histológicos agregados como quistes foliculares semejando comedones, acantolisis, atrofia epidérmica, pseudoquistes, proliferación capilar y edema linfático. Estas alteraciones histológicas adicionales se corresponden con los diferentes aspectos clínicos. La etiopatogenia no está establecida, pero están involucradas las alteraciones genéticas arriba descriptas.Estos últimos hallazgos se suman a los clínicos e histopatológicos que permitiran un diagnóstico correcto , abriendo el horizonte del diagnóstico prenatal y el consejo genético.

Referencias

1. Muller C, Tremezaygues L, Pfogler C. The spectrum of reticulate pigmented disorders of the skin revisited. *Eur J Dermatol*. 2012; 22 (5): 596-604.
2. Batycka-Baran A, Baran W, Hryncewicz-Gwozdz A. Dowling-Degos Disease Case report and review of the literature. *Dermatology*. 2010; 220: 254-258.
3. Cabrera H, Bianchi O. Enfermedad de los puntos pardos. *Rev Argent Dermatol*. 1974; 174: 16-17.
4. Magnin P, Casas J, González A. Anomalía pigmentaria reticulada de los pliegues. *Med Cutan Ibero Lat Am*. 1983; 11: 83-88.
5. Innocenti C, Parra V, Parra CA. Enfermedad de Dowling-Degos asociada a acropigmentación reticulada de Kitamura. *Dermatol Argent*. 2006; 12 (1): 39-42.
6. Hanneken S, Rutten A, Pasternack S.M., Eigelshoven, S and al. Systematic mutation screening of KRT5 supports the hypothesis that Galli- Galli disease is a variant of Dowling-Degos disease. *Br J Dermatol*. 2010; 163: 197-200.
7. Hinojosa E, Barrientos J G. Una nueva visión clínica y etiopatogénica de la enfermedad de Dowling – Degos. *Dermatol Rev Mex.* 2014; 58: 544-559.
8. Kono M.,Suganuma M.,Takama H. and al. Dowling-Degos desease with mutations in POFUT1is clinicopathologycally distinct from reticulate acropigmentation of Kitamura. *Br J Dermatol*. 2015; 173: 584-586.
9. Zhang J; Li M ,Yao Z. Updated review of genetic reticulate pigmentary disorders. *Br J Dermatol*. 2017; 177: 893- 894.
10. Kitamura K, Akamatsu S. Pigmentary disorders. *Rinsho no Hifu Hitsunyo*. 1943; 8: 201-204.
11. Kizlansky V, Fernández de Cuevas V, Della Giovanna P y col. Acropigmentación reticulada de Kitamura en un niño argentino de tres años de edad. *Dermatol Pediatr Lat* 2008; 6 (1). 29-32.
12. Wallis MS, Mallory SB. Reticulate acropigmentation of Kitamura with localized alopecia. *J Am Acad Dermatol*. 1991; 25 (1 Pt 1): 114-116.
13. Bardach H, Gebhart W, Luger T. Genodermatosis in a pair of brothers: Dowling-Degos, Grover,Darier,Hailey-Hailey or Galli-Galli disease? *Hautarzt*. 1982; 33 (7): 378-378.
14. Tang JC, Escandon J, Shiman M, Berman B. Presentation of reticulate acropigmentation of Kitamura and Dowling-Degos disease overlap. *J Clin Aesthet Dermatol*. 2012; 5 (5): 41-43.
15. Arda F, Fetil E, Ilknur T, Ermete M, et al. Dowling-Degos and Kitamura: different features of the same entity? *J Dermatol*. 2008; 35 (5): 311-313.
16. Thami GP, Jaswal R, Kanwar AJ, Radotra BD, et al. Overlap of reticulate acropigmentation of Kitamura, acropigmentation of Dohi and Dowling-Degos disease in four generations. *Dermatology*. 1998; 196 (3): 350-351.
17. Kameyama K, Morita M, Sugaya K, Nishiyama S, et al. Treatment of reticulate acropigmentation of Kitamura with azelaic acid. *J Am Acad Dermatol*. 1992; 26(5 Pt 2): 817-820.
18. Fahad AS, Al Shahwan H, Bin Dayel S. Treatment of reticulated acropigmentation of Kitamura with Q-switched alexandrite laser. *Int J Dermatol*. 2011; 50 (9): 1150-1152.
19. 19. Wenzel J, Tappe K, Gerdsen R, et al. Successful treatment of Dowling'Degos disease with Er YAG laser. *Dermatol Surg*. 2002; 28: 748-750.

Síndrome Oro-facio-digital Tipo 1

Oral facial digital type 1 syndrome

Autores
/ Moreno Coutiño Gabriela[1]
/ Sánchez Moreno Elisa Crystal[2]
/ Ortiz de Zarate Gabriela[3]
/ Salazar-Herrera Maria Cristina[4]
/ Escobar-Hernández Nidia[5]
/ Sierra-Romero Maria del Carmen[3]

Palabras claves

oro-facio-digital tipo 1, ciliopatia.

Resumen

El Síndrome oro-facio-digital tipo 1 es una compleja y rara entidad con una incidencia estimada de 1/45,000 nacidos vivos, lo cual corresponde al 1.5% de los pacientes con labio leporino y paladar hendido. Es una hereditaria ligada al cromosoma X con expresión variable y mortal para el sexo masculino. Presentamos el caso de una paciente que al nacer presentó una distancia intercantal de 4cm, puente nasal ancho, lengua bífida, lobulaciones linguales, anquiloglosia, braquisindactilia entre otras malformaciones. Realizamos una revisión de los hallazgos clínicos de nuestro paciente y de la literatura.

Keywords

oro-facio-digital syndrome type 1, ciliopathy, dermatology.

Abstract

The oro-facio-digital síndrome type 1 is a complex and rare entity with an estimated incidence of 1/45,000 new born which corresponds to 1.5% of patients born with cleft lip and palate. It is an X linked inherited dominant disease with variable expression and lethal to male sex. We present the case of toddler who at birth presented intercanthal distance of 4 cm., broad nasal bridge, bifid tongue, lingual lobulations, sublingual frenulum, brachisyndactyly among other malformations. We make a review of the clinical findings in our patient and in the literature.

Educandonos. 2019; 5 (3): 14-17.

Correspondencia

Moreno Coutiño Gabriela
E-mail: gmorenocoutino@gmail.com
Dirección: Calzada de Tlapan 4800,
14080 México, DF.
Teléfono: (+52) 55 4000 3058

[1] Médico adscripto a la Sección de Micología. División Dermatología*
[2] Médico Residente de Medicina Interna. Hospital Ángeles Clínica Londres, Ciudad de México
[3] Jefe de Servicio de Genética*
[4] Médico adscripto. Neurologa pediatra y neurofisióloga*
[5] Divisón de Radiología e Imagen*
*Servicio de Dermatología. Hospital General Dr. Manuel Gea González, México DF.

INTRODUCCIÓN

El síndrome oro-facio-digital tipo 1 (SOFD-1) forma parte de un grupo heterogéneo de trastornos del desarrollo, del cual hasta este momento se han referido 13 variantes fenotípicas. El SOFD-1 fue descrito por Papillon-Léage y Psaume en 1954. Su incidencia es de 1: 50,000 - 1 :250.000 nacidos vivos. Se trata de una condición dominante ligada al X, de expresión variable, con mutaciones en el gen OFD1 (1, 2). Afectando a una proteína centrosomal localizada en el cuerpo basal de los cilios primarios, por lo que se considera una ciliopatía. En 2007, Stenram y cols. encontraron alteraciones en los cilios nasales y epitelio bronquial con alteraciones en el centriolo y en el complejo basal del cilio de un niño con este síndrome (1). Las manifestaciones clínicas incluyen lengua bífida y/o lobulada, frenillo lingual, labio y/o paladar hendido, numerosos frenillos linguales, ausencia de incisivos, alineación incorrecta de piezas dentales, hipertelorismo, telecanto, camptodactilia y sindactilia en manos, polidactilia en pies, quistes de milia, pelo escaso o alopecia, así como enfermedad renal poliquística de inicio en la edad adulta (1, 3, 4). De todas las variantes descritas de este síndrome, el que mejor se ha podido describir es el tipo 1 (uno), que además es el más frecuente, seguido por el tipo 2 (dos). Las otras variantes son muy raras y solo están documentadas como reportes de caso (1). Los tipos 1 y 2 son los únicos con hallazgos en la piel, pero sólo el tipo 1 presenta quistes de milia, numerosas lesiones presentes en la cara, piel cabelluda, dorso de las manos y espalda. Desaparecen gradualmente con el paso del tiempo y ocasionalmente dejan cicatrices puntiformes (2). A pesar que los quistes de milia son una manifestación dermatológica común en el SOFD tipo 1, así como el pelo quebradizo y seco, la asociación de estos datos clínicos solo están presentes en un 20-30% de los pacientes con SOFD tipo 1 (5).

CASO CLÍNICO

Paciente de sexo femenino de 1 año y 11 meses de edad quien fue referida de Genética al servicio de Dermatología (Figura 1). A la exploración física se encontró con edad similar a la cronológica, cráneo normocéfalo, cabello escaso, opaco y quistes de milia en las mejillas y pabellones auriculares; ojos oblicuos con espacio intercantal de 4 cm, puente nasal ancho, epicanto interno muy marcado, cartílago nasal hipoplásico y un filtrum largo, comisuras labiales bajas, lengua bífida por la presencia de frenillo sublingual

Figura 1. Paciente con SOFD tipo 1.

Figura 2. Lobulaciones linguales.

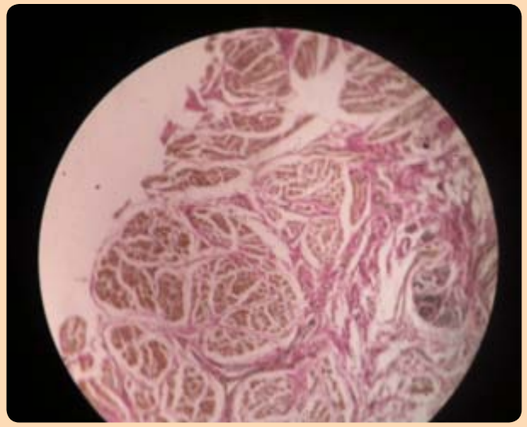

Figura 3. (H-E 20X) Histopatología hamartomas leiomatosos..

Figura 4. Microscopia óptica de pelo: tricorrexis invaginata, tricorrexis nodosa y pili annulati.

(Figura 1). Cuello corto y ancho, teletelia, hipoplasia de genitales externos y acortamiento del segmento proximal de las extremidades con braquisindactilia en manos y pies. El cariotipo realizado fue (46XX). Con estos hallazgos se integró el diagnóstico de SOFD tipo 1 dominante ligado al X. Es producto de la gesta 3 de padres no consanguíneos. Al momento del nacimiento la madre tenía 30 años y el padre 31 años de edad, con dos hermanos sanos. La paciente nació a término mediante operación cesárea, sin alteraciones prenatales ni perinatales, pesó 3200 gr, talla de 47 cm, APGAR 8/9. Recibió lactancia materna y continuo con formula con adecuada succión. Su desarrollo psicomotor ha estado dentro del rango normal, con sostén cefálico a los 2 meses, sonrisa social y prensión gruesa a los 3 meses, sedestación a los 6 meses. La altura y peso han estado entre el p50-p75 (percentilo 50-75). El estudio ecográfico no mostró alteraciones en los riñones y el páncreas. La lengua bífida, el frinillo lingual y las lobulaciones de la lengua fueron corregidas mediante cirugía plástica. Las lobulaciones linguales, histológicamente fueron hamartomas leiomatosos (Figura 2), los que reincidieron meses después. El cabello analizado mediante microscopía óptica mostró tricorrexis invaginata, tricorrexis nodosa y pili annulati (Figura 3). Continuará con controles ecográficos de los riñones, los cuales hasta el momento no presentan lesiones quísticas. La tomografía computarizada craneal en planos axial y sagital mostró un giro y un surcos marcados, con aumento del tamaño del sistema ventricular. Estos hallazgos son compatibles con atrofia subcortical y agenesia del cuerpo calloso (Figura 4). El electroencefalograma no evidenció alteraciones.

COMENTARIOS

Hasta este momento se han descrito 13 tipos clínicos de SOFD (1, 4, 5). Leo y Ribeiro-Silva sugieren que el gen alterado en el SOFD tipo 1 se localiza en la región 22 del cromosoma X (Xp22), el defecto en los genes relacionados con Xp22 se asocian con el Síndrome de Aicardi, Síndrome de Goltz y microftalmos con defecto de la línea media, las diferencias fenotípicas en los tres trastornos probablemente se reflejan en variaciones en la inactivación del cromosoma X, los tres pueden presentar agenesia del cuerpo calloso, mismo que se presenta en el SOFD tipo 1, este sindróme se asocia especialmente con una deleción en el brazo largo del cromosoma 5 (5, 7). Las distintas variantes del SOFD comparten similitudes clínicas de las malformaciones orales, faciales y digitales. La diferenciación entre ellos depende de las características fenotípicas y los marcadores genéticos. El SOFD más común es el tipo 1, únicamente presente en sexo femenino ya que la herencia dominante ligada al X la hace letal para el sexo masculino (5, 6). En piel, lo más llamativo son los quistes de milia en la cara, piel cabelluda, pabellones auriculares, dorso de manos y espalda. Estas lesiones desaparecen espontáneamente, dejando cicatrices en picahielo. Además, se encuentran piel xerótica y alopecia difusa, sobre todo en las prominencias óseas o siguiendo las líneas de Blaschko (3). El pelo es seco, áspero, sin brillo, quebradizo y frágil. Las uñas y glándulas sudoríparas no muestran alteraciones. Características clínicas que presenta nuestra paciente (Tabla 1). Entre los rasgos característicos de la cavidad oral están: hendidura del labio superior y el paladar, hamartomas de la lengua, lengua bífida, hipertrofia de frenillos y ausencia de los incisivos laterales. Las características digitales más comunes son polidactilia, sindactilia y braquidactilia. Sólo el 50 % presentarán alteraciones bucales, faciales y digitales simultáneamente. Otros hallazgos menos constantes son la pérdida de la audición, presencia de quistes en riñones, hígado, páncreas y ovarios; (1, 3, 4, 5) así como mineralización irregular en los huesos de manos y pies (5). También se puede asociar con diversas anomalías cerebroespinales, como agenesia del cuerpo calloso, micro o macrocefalia, defectos del cerebelo y quistes interhemisféricos (6, 7). El seguimiento debe enfocarse en órganos internos como los riñones, hígado, páncreas y ovarios para detectar quistes que se pueden desarrollar durante la vida, más frecuente en la edad adulta (1). Si las anormalidades del sistema nervioso central se encuentran presentes, las evaluaciones deben incluir el desarrollo psicomotor e intelectual. La paciente continuará bajo vigilancia por ultrasonido para detectar posibles lesiones renales y pancreáticas. Consideramos importantes las presentaciones continuas de casos como este, como un recordatorio de las posibles afecciones que pueden estar involucradas en los niños que tienen las características fenotípicas descritas, incluidas las lesiones dermatológicas que siempre son fácilmente accesibles.

Referencias

1. Toriello HV. Are the oral-facial-digital sindromes ciliopathies? *Am J Med Genet*. 2009; 149 (Part.a): 1089-1095.
2. Berk DR, Bayliss SJ. Milia: a review and classification. *J Am Acad Dermatol*. 2008; 59: 1050-1063.
3. Larralde de Luna M, Raspa ML, Ibrargoyen J. Oral facial digital type 1 syndrome of Papillon-Léage and Psaume. *Pediatr Dermatol*. 1992; 9: 52-56.
4. Sukarova-Angelovska E, Angelkova N, Palcevska-Kocevska S, Kocova M. The many faces of oral-facial-digital syndrome. *BJMG*. 2012; 15: 37-44.
5. Nanda A, Sharaf A, Alsaleh QA. Multiple milia in a newborn with congenital malformations: oral-facial-digital syndrome type 1. *Pediatr Dermatol*. 2010; 27: 669-670.
6. Baraitser M. The orofaciodigital (OFD) syndromes. *J Med Gen*. 1986; 23: 116-119.
7. Hashimoto Y, Kashiwagi T, Takahashi H, Iizuka H. Oral-facial-digital síndrome (OFDS) type I in patient with Werding-Hoffman disease. *Int J Dermatol*. 1998, 37; 37-51.

Tabla I.

Lesiones descritas en la literatura	Nuestro paciente
Hamartoma infralingual	x
Lengua bífida	x
Paladar hendido	
Anquiloglosia	
Retraso en la dentición	x
Nodulos linguales	x
Frenillo hipertrófico	x
Ausencia de incisivos centrales	
Telecanto	x
Hipertelorismo	
Depresión del tabique nasal	x
Hipoplasia alar	
Micrognatia	
Implantación baja de orejas	
Hamartomas	
Sindactilia	x
Polidactilia	
Camptodactilia	
Clinodactilia	
Braquidactilia	
Quists de milia	x
Xerosis	x
Alopecia	x
Hipotricosis	
Otras anomalías	
Cardiacas	
Enfermedad renal poliquística	
Agenesia del cuerpo calloso	x
Tórax pequeño	

Larva migrans cutánea ampollar tratada con ivermectina

Blistering cutaneous larva migrans treated with ivermectin

Autor
/ Fontana Maria Soledad[1]

Palabras claves

larva migrans cutánea, ivermectina.

Resumen

La larva migrans cutánea es una parasitosis causada por larvas de Ancylostoma Braziliense como agente causal más frecuente, cuyo vehículo es la arena de playas infestadas y característicamente se presenta como una erupción dérmica lineal y serpiginosa. Esta parasitosis es endémica en zonas de climas cálidos y húmedos de América, África, Australia y Asia. Se presenta un caso de larva migrans cutánea ampollar que fue tratada con ivermectina.

Keywords

cutaneous larva migrans, ivermectin.

Abstract

Cutaneous Larva Migrans (CLM) is a parasitic disease caused by larvae of Ancylostoma Braziliense as most frequent causative agent, whose vehicle is infested beaches sand and characteristically arises as a linear and serpiginous dermal eruption. This parasitic disease is endemic in areas of hot and humid climates of America, Africa, Australia and Asia. We present a case of blistering CLM who was treated with ivermectin.

Correspondencia

Fontana Maria Soledad
E-mail: drasfontana@gmail.com
Dirección: Conde 851, Colegiales,
Ciudad Autónoma de Buenos Aires.
Teléfono: (+54) 011 4556-4800

Educandonos. 2019; 5 (3): 18-21.

[1] Médico dermatóloga*
*Sanatorio Colegiales. Ciudad Autónoma de Buenos Aires. Argentina.

INTRODUCCIÓN

El término larva migrans cutánea se emplea para designar a una parasitosis causada en la mayoría de los casos por el Ancylostoma braziliense y caracterizada clínicamente por la presencia de lesiones lineales y serpinginosas que afectan con mayor frecuencia la piel de pies, glúteos y muslos (1).

CASO CLÍNICO

Paciente de 28 años, sexo masculino, sin antecedentes clínicos de interés, consultó por prurito intenso en planta, zona interdigital y dorso distal de pie derecho de una semana de evolución. Refirió haber regresado 15 días antes de esta consulta de un viaje a playas de Brasil.

Al examen físico se evidenció eritema, leve edema, vesículas, ampollas, exudación serosa, pápulas eritematosas y lesiones lineales serpinginosas sobre dedos y dorso de pie derecho (Foto 1 y Foto 2). Se presentó afebril y sin otras manifestaciones sistémicas.

El laboratorio solicitado no mostró alteraciones. Ante estas manifestaciones clínicas y con el antecedente del viaje, se sospechó infección por larva migrans cutánea en pie derecho y se decidió indicar ivermectina 12 mg en única toma. Se observó resolución del cuadro a los 6 días de realizar el tratamiento.

COMENTARIOS

El término larva migrans cutánea se utiliza para designar a la infestación de la piel por larvas de helmintos. El Ancylostoma Braziliense es el agente etiológico más frecuente, aunque existen otros como el Ancylostoma Caninum y el Ancylostoma Ceylonicum.

Esta parasitosis es endémica en áreas tropicales y subtropicales de América Central, América del Sur, Sur de los Estados Unidos, África, Asia y Australia, aunque últimamente dada a frecuencia de viajes a estas zonas geográficas, se pueden encontrar casos fueras de estos sitios. El Ancylostoma Braziliense vive en el intestino de gatos, perros y felinos salvajes. Por sus heces se eliminan huevos que sobreviven en suelos húmedos y arenosos donde se convierten en larvas infectantes. Estas larvas permanecen en el suelo hasta entrar en contacto con el huésped primario (perros, gatos) donde completan su ciclo vital. En ocasiones esta larva puede entrar en contacto con la piel humana donde no completará su ciclo vital (1). Característicamente, las lesiones cutáneas se presentan en un primer momento (24 a 48 hs posteriores a que la larva penetra la piel) como una pápula eritematosa y pruriginosa, que se encuentra con mayor frecuencia en pies, pudiendo también afectar otras zonas que entren en contacto con el suelo infestado como glúteos y muslos. Las larvas pueden permanecer inmóviles durante semanas, o comenzar a migrar inmediatamente, desplazándose unos 2 a 5 cm por día y manifestándose en la piel como líneas eritematosas y serpiginosas. La parte más antigua de la lesión se torna seca, descamativa y costrosa, pudiendo dejar cambios discrómicos transitorios después de la curación. Pueden encontrarse, en algunos casos, múltiples lesiones debido a la penetración de más de una larva. En algunos casos pueden desarrollarse vesículas y ampollas en la zona terminal de estos trayectos serpinginosos.

Las posibles complicaciones son el impétigo y las reacciones alérgicas locales o generales. Puede acompañarse de eosinofilia , elevación de IgE y de infiltrados pulmonares (síndrome de Löeffler) (2, 3, 4).

El diagnóstico es clínico, no se considera necesario realizar biopsia, ya que no suele encontrarse la larva en la mayoría de los casos. Los hallazgos histológicos que suelen observarse son eosinófilos en la dermis superficial y espacios vacios redondeados en la epidermis, que corresponden al túnel labrado por el parásito. Puede hallarse al parásito en el túnel en muy pocos casos. El proceso se autolimita por la muerte de la larva en 1 a 6 meses (5).

> La **larva migrans cutánea** es una parasitosis causada por larvas de Ancylostoma Braziliense como agente causal más frecuente.

Figura 1. Lesión lineal serpinginosa, eritematosa en pie derecho. Vesículas sobre dedos de éste pie..

Figura 2. Vesícula sobre línea serpinginosa en dorso de pie y vesículas en dedos de pie derecho. Edema en dedos de este pie.

Los diagnósticos diferenciales son otras parasitosis como; larva migrans visceral, erupciones por Strongyloides Stercoralis, nódulos subcutáneos o granulomas por otras especies, cuadros de miasis, y otras enfermedades como dermatitis alérgica de contacto, escabiosis, pioderma, fitofotodermatosis, eritema cónico migrans y tinea corporis (6).

Se cuenta con terapias tópicas y sistémicas. Como terapia tópica se ha utilizado la crioterapia en el extremo que progresa la lesión con escasos resultados. Puede utilizarse tiabendazol tópico al 10 o 15% en cura oclusiva durante tres días o sin oclusión 4 veces al día durante una semana (7). Dentro de los tratamiento sistémicos el Tiabendazol no se utiliza actualmente dada la incidencia de efectos secundarios moderadamente graves. Albendazol en dosis única de 400 mg/día o 200 mg cada doce horas durante tres días, produce una mejoría en 24 horas y completa resolución de las lesiones en una o dos semanas, pero en casos de infestaciones graves se ha descrito recurrencia luego de tres días de tratamiento. Puede producir efectos adversos gastrointestinales leves, y en casos de tratamientos prolongados, alopecia transitoria, alteración de la bioquímica hepática, neutropenia y fiebre. Recientemente se ha utilizado ivermectina oral, que se administra en una sola dosis de 12 mg sin efectos secundarios (8).

Como medidas preventivas se recomienda utilizar calzado y ropa que impidan el contacto con el suelo (9). Se expuso un caso de larva migrans cutánea, enfermedad poco frecuente en nuestro medio, que presentó vesículas y ampollas que nos pueden confundir con otras patologías. En este paciente hubo muy buena respuesta con ivermectina oral. Debemos tener en cuenta esta patología dada la frecuencia de viajes de nuestros pacientes a sitios endémicos.

Referencias

1. Varela Castro CS, Varela Cerdeira M, Pacual Martín ML. Larva migrans cutánea: diagnóstico de sospecha y tratamiento en Atención Primaria. *Medifarm*. 2002; 12: 655-657.
2. Sàbat Santandreu M, Ribera Pibernat M, Bielsa Narsol I, Rex Cavalle J, y colab. Larva migrans cutánea. Presentación de 8 casos. *Actas Dermosifiliogr*. 2002; 93: 443-447.
3. Lafuente Urrez RF, Iglesias Zamora ME, Zabalza Asparren M, Del Cura Ortiz E. Larva Migrans Cutánea. *Med Cutan Iber Lar Am*. 2002; 30: 130-131.
4. López Cepeda LD, Márquez Palencia CE. Larva migrans cutánea. Presentación de un caso ampolloso. *Rev Cent Dermatol Pascua*. 2007; 16: 85-88.
5. Gonzalez F CG, Galilea O NM, Pizarro C K. Larva migrans cutánea autóctona en Chile. A propósito de un caso. *Rev Chil Pediatr*. 2015; 86: 426-429.
6. García Fernández L, Calderon M. Larva migrans cutánea tras un viaje al Caribe. *Rev Chil Infectol*. 2014; 31: 346-348.
7. Vega Gutiérrez J, Miranda Romero A, Muñoz Fernández Lomana C, Mariscal Polo A, et ál. Larva migratoria cutánea. Tratamiento tópico con tiabendazol al 6,25%. *Actas Dermosifiliogr*. 2001; 92: 167-173.
8. Carrasquer Pirla MT, Clemos Matamoros S. Larva migrans cutánea. A propósito de un caso clínico. *Semergen*. 2017; 43: e51-e52.
9. Tellería RL, Buján MM, Cervino AB. Resolución del caso presentado en el número anterior. Larva migrans cutánea. *Arch Argen Pediatr*. 2015; 113: 375-377.

El **Ancylostoma Braziliense** vive en el intestino de gatos, perros y felinos salvajes. Por sus heces se eliminan huevos que sobreviven en suelos húmedos y arenosos donde se convierten en larvas infectantes.

> “La palabra es la mitad del que la dice y la mitad del que la escucha.”
>
> *Michel de Montaigne*

Nevo de Becker, de presentación múltiple y localización atípica

Becker nevus of multiple presentation and atypical location

Autores
/ Bedoya Estefania[1]
/ Villacis Lisseth[2]
/ Tello Sonia[3]
/ Pazmiño Harvey[4]

Palabras claves

nevo de Becker, melanosis de Becker, síndrome del nevo de Becker.

Resumen

El nevo de Becker o nevo epidérmico, es una proliferación hamartomatosa a manera de mácula hiperpigmentada asociada a hipertricosis, usualmente única y unilateral en tórax anterior y en región escapular. La existencia de múltiples nevos de Becker en otras localizaciones en un mismo paciente es inusual. Se presenta a un varón de 19 años de edad con estas características clínicas en región externa de ambos muslos. Se realiza una breve descripción bibliográfica del tema para destacar la importancia de nuestro caso clínico.

Keywords

Becker nevus, Becker melanosis, Becker's nevus syndrome.

Abstract

Becker´s nevus or epidermal nevus is a hamartomatous proliferation as a hyperpigmented spot associated with hypertrichosis, usually unique and unilateral in the anterior thorax and in the scapular region. The existence of multiple Becker nevus in other locations in the same patient is considerably strange. Therefore, we present a 19-year-old male with these clinical characteristics in the outer region of both thighs. According to the literature review, there have been few clinical cases of this unusual presentation, as regards we considered relevant to publish it.

Educandonos. 2019; 5 (3): 22-26.

Correspondencia

Bedoya Estefania
E-mail: estefaniabedoyah@gmail.com
Dirección: Rua Santa Luzia 206,
Río de Janeiro, Brasil
Teléfono: (+593) 99 586 5901. Quito-Ecuador

[1] Médico Residente 1er año en Dermatología. IDPRDA-Hospital Santa Casa da Misericórdia do Rio de Janeiro, PUC-RJ, Brasil.
[2] Médico Residente en Clínica Dermamedica, Esmeraldas-Ecuador.
[3] Médico Patólogo-Clínico del Centro Médico Axxis, Quito-Ecuador.
[4] Médico Dermatólogo tratante del Hospital Vozandes Quito, Quito-Ecuador

INTRODUCCIÓN

El nevo de Becker es un nevo epidérmico considerado una proliferación hamartomatosa cutánea, caracterizada por presentarse como una mácula hiperpigmentada única, unilateral, asociada a hipertricosis en la mayoría de los casos, localizada en hemicuerpo superior específicamente tórax anterior y región escapular. Con mayor frecuencia se presenta en el sexo masculino, entre la infancia y la adolescencia. Puede asociarse a otras anormalidades cutáneas, músculo-esqueléticas o maxilo-faciales lo que constituye el denominado Síndrome del nevo de Becker. Se ha investigado el rol de los andrógenos en su patogenia y la influencia de un factor genético, el cual no ha sido demostrado. Si bien la histopatología es muy característica, no se requiere a menos que haya dudas diagnósticas. Al tener un riesgo mínimo de malignización no precisa de tratamiento alguno; sin embargo cuando se decide la terapéutica por cuestiones estéticas, se consideran entre estos a la escisión quirúrgica y ciertos tipos de láser. Es así que a continuación exponemos el caso de un paciente joven con múltiples nevos de Becker con localización atípica en cara externa de miembros inferiores.

CASO CLÍNICO

Paciente de sexo masculino de 19 años de edad, nacido y residente en Quito, estudiante universitario, soltero. Sin antecedentes patológicos ni quirúrgicos de importancia, consulta por el crecimiento progresivo en estos últimos dos años de unas manchas hipercrómicas color café, en cara lateral de ambos muslos, las cuales son asintomáticas con hipertricosis asociada y sin causa aparente. Al examen físico se observan múltiples máculas hipercrómicas de color marrón, de bordes irregulares, superficies lisas, de tres a cuatro centímetros de diámetro aproximadamente, localizadas en cara externa de tercio superior de ambos muslos, con hipertricosis en su interior. (Figs. 1, 2a y 2b). En base a tres hipótesis diagnósticas (nevo de Becker atípico, dermatitis de Berloque, dermatosis Cenicienta), se decide realizar biopsia de piel de muslo izquierdo.

En el estudio histopatológico se evidencia ortoqueratosis, acantosis e hiperpigmentación basal de la epidermis sin aumento de melanocitos; engrosamiento del músculo erector y melanófagos ocasionales a nivel de la dermis. Con la correlación clínico-histológica compatible, se diagnostica de Nevo de Becker atípico. (Figs. 3 y 4). Se

Figura 1. Cara latero externa de tercio distal de miembro inferior izquierdo (muslo): múltiples máculas hiperpigmentadas, asimétricas, con bordes irregulares, superficie lisa, con hipertricosis en su interior, entre 0.5 a 4 cm diámetro aproximadamente.

> "La verdad del opresor está en la conciencia del oprimido."
>
> *Paulo Freire*

Figura 2a. Cara latero externa de tercio distal de miembro inferior derecho (muslo): múltiples máculas hiperpigmentadas, asimétricas, con bordes irregulares, superficie lisa, con hipertricosis en su interior, entre 0.5 a 4 cm diámetro aproximadamente.

Figura 2b. Cara latero externa de tercio distal de miembro inferior derecho (muslo): Imagen más cercana de las lesiones.

decide no realizar procedimiento alguno a las lesiones y mantener bajo observación frente a cualquier cambio en sus estructuras.

COMENTARIOS

El nevo de Becker es también conocido como melanosis de Becker, nevo epidérmico velloso o lunar de luna. Es considerado un hamartoma cutáneo caracterizado por una mácula pigmentada notoriamente delimitada, a menudo con hipertricosis localizada (1-3).

Fue descrito en el año 1948 por S. William Becker en dos individuos jóvenes con melanosis e hipertricosis adquirida en una distribución unilateral, por lo cual recibe su nombre (1).

Suele presentarse en todas las razas y generalmente en hombres jóvenes en un 0.5%, durante la infancia o adolescencia, aunque también se ha registrado casos en mujeres (3, 4). Se ha planteado la posibilidad de que la patogenia del nevo de Becker pueda surgir a partir de un gen defectuoso el cual aún no ha sido aún identificado (5). También la evidencia sugiere que podría ser desencadenado por una anormal circulación y metabolismo de andrógenos y un aumento significativo de receptores androgénicos en las lesiones melanocíticas de la piel (3).

A pesar de la hipercromía presente, el nevo de Becker no pertenece al grupo de lesiones melanocíticas y es considerado como un tipo de nevo epidérmico particular. Los nevos epidérmicos son considerados una proliferación hamartomatosa que surge de la capa ectodérmica embrionaria. Esta clase de nevos está caracterizada por la hiperplasia de los queratinocitos, de las glándulas apócrinas, écrinas y sebáceas y de los folículo piloso, siguiendo las líneas de Blashko. Es nombrado de acuerdo a su estructura predominante como también es el caso en los nevos epidérmicos verrucoso, sebáceo y de Jadassohn, por mencionar unos pocos (1, 3). A la dermatoscopia de este nevo epidérmico se puede observar una patrón reticular con hipopigmentación focal, del surco cutáneo y perifolicular, además de observarse folículos pilosos y vasos (6).

El nevo de Becker se presenta como una mácula hiperpigmentada, única, unilateral, cubierta por pelo terminal, considerándose a las lesiones múltiples como extremadamente raras. Se manifiesta en patrones heterogéneos descritos entre estos a manchas aserradas y en mosaicismo, segmentarias o en “bandera”. Se localizan de preferencia en la región torácica anterior o en la región escapular, siendo inusual en otras áreas (2). Con la manifestación clínica se puede llegar al diagnóstico; sin embargo, se puede solicitar biopsia de la lesión para confirmación frente a otros diagnósticos presuntivos.

En la histopatología, a nivel de la epidermis se evidencia acantosis, hiperqueratosis, elongación y rectificación de crestas epidérmicas con hiperpigmentación de la capa basal, con número normal o ligeramente elevado de melanocitos. En dermis reticular encontramos hiperplasia del músculo erector o de fibras musculares lisas. Puede haber un infiltrado linfocítico e histiocitario superficial y perivascular; en dermis papilar, por otro lado se pueden ver melanófagos. Todo esto lo pudimos verificar en el examen histopatológico de nuestro paciente (1, 3).

El **nevo de Becker es un nevo epidérmico** considerado una **proliferación hamartomatosa cutánea**, caracterizada por presentarse como una mácula hiperpigmentada única, unilateral, asociada a hipertricosis.

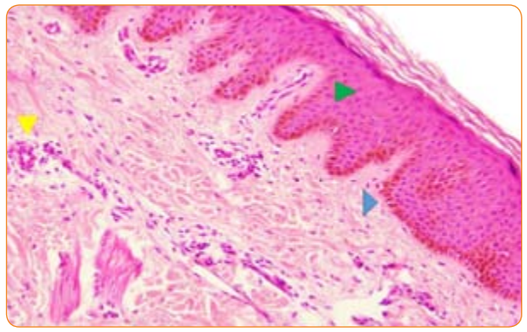

Figura 3. (20x) A nivel de epidermis: Flecha verde: ortoqueratosis y acantosis. Flecha azul: hiperplasia de las redes e hiperpigmentación basal sin incremento del número de melanocitos. Flecha amarilla: escaso infiltrado periférico superficial.

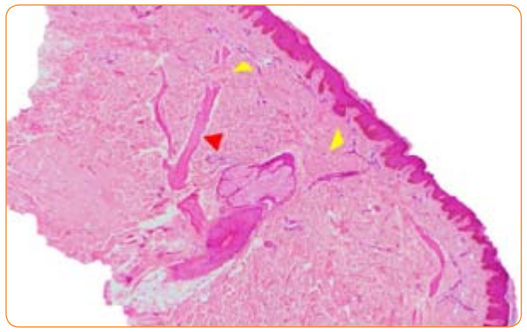

Figura 4. (10x) A nivel de dermis: Flecha roja: Engrosamiento del músculo erector del pelo y melanófagos ocasionales.

Entre los diagnósticos diferenciales a tomar en cuenta se incluye los siguientes: nevo melanocítico congénito, síndrome de Albright, hamartoma de músculo liso, máculas café con leche, hiperpigmentación zosteriforme (3).

Se ha documentado que esta clase de nevo puede estar asociado a varias condiciones clínicas tales como acantosis nigricans, erupción acneiforme, liquen plano, enfermedad de Bowen, hipoplasia mamaria en mujeres hiperplasia adrenal congénita, lipoatrofia, pectus excavatum, espina bífida, escoliosis, posible asociación con el síndrome de Kabuki e ocasionalmente con el melanoma, entre otras (3).

También se se menciona el síndrome del nevo epidérmico o síndrome del nevo de Becker el cual se asocia a otras anormalidades cutáneas, músculo-esqueléticas o maxilo-faciales. Estas incluyen además del hamartoma de músculo liso, anomalías en el desarrollo de ciertas estructuras ya mencionadas como son el músculo pectoral, la mama, la grasa, la cadera, pared torácica, médula ósea. Además de otras anomalías a nivel del escroto, glándulas adrenales, cadera, dedos de manos y pies (1, 5, 7).

El nevo de Becker es benigno, con muy pocos casos de malignización descrita en la literatura. Por lo que su indicación terapéutica es más estética; sin embargo no existe el tratamiento más efectivo hasta el momento.

Entre las opciones terapéuticas tenemos a la excisión tradicional quirúrgica con resultados insatisfactorios por la cicatriz. Actualmente se ha planteado el uso de algunos tipos de láser para mejorar la hiperpigmentación y reducir la hipertricosis, sin ser del todo muy prometedores. Estos son: laser Er-YAG, Nd-YAG laser fraccionado, luz intensa pulsada, entre otros (3, 7).

Es así que presentamos en este caso a un varón joven con múltiples nevos de Becker bilaterales, los cuales se encuentran en una localización infrecuente y atípica (región externa de muslos). En una búsqueda extensa en diferentes bibliotecas y revistas virtuales como son Pubmed, Cochrane, Dynamed, UptoDate, NEJM, BJM, entre otras, identificamos pocos casos clínicos que expresen esta situación, por lo que creemos pertinente publicarlo (4).

Referencias

1. Cosendey FE, Martinez NS, Bernhard GA, Dias MF. Síndrome de nevo de Becker. *An. Bras. Dermatol*. 2010; 85 (3): 380-384.
2. Poletti Vazquez ED, Hernandez Collazo AA, Pedroza Cepeda CE, Flores Rodriguez FA, y colab. Síndrome de nevo de Becker. *Dermatol Rev Mex*. 2016; 60 (3): 247-252.
3. Khatami A, Seradj MH, Gorouhi F, Firooz A, et al. Giant bilateral Becker nevus: A rare presentation. *Pediatr Dermatol*. 2008; 25: 47- 51.
4. Khaitan BK, Manchanda Y, Mittal R, Singh MK. Multiple Becker's naevi: a rare presentation. *Acta Derm Venereol*. 2001; 81(5): 374-375.
5. Danarti R, König A, Salhi A, Bittar M, et al. Becker's nevus syndrome revisited. *J Am Acad Dermatol*. 2004; 51 (6): 965-969.
6. Ingordo V, Iannazzone SS, Cusano F, Naldi L. Dermoscopic features of congenital melanocytic nevus and becker nevus in an adult male population: An analysis with a 10-fold magnification. *Dermatology*. 2006; 212 (4): 354-360.
7. Guimarães Ribeiro Baeta I, Vilela Viotti C, Figueiredo Pereira AC, Rodrigues da Costa Júnior S, et al. Becker´s nevus syndrome – Case report. *An Bras Dermatol*. 2010; 85 (5): 713-716.

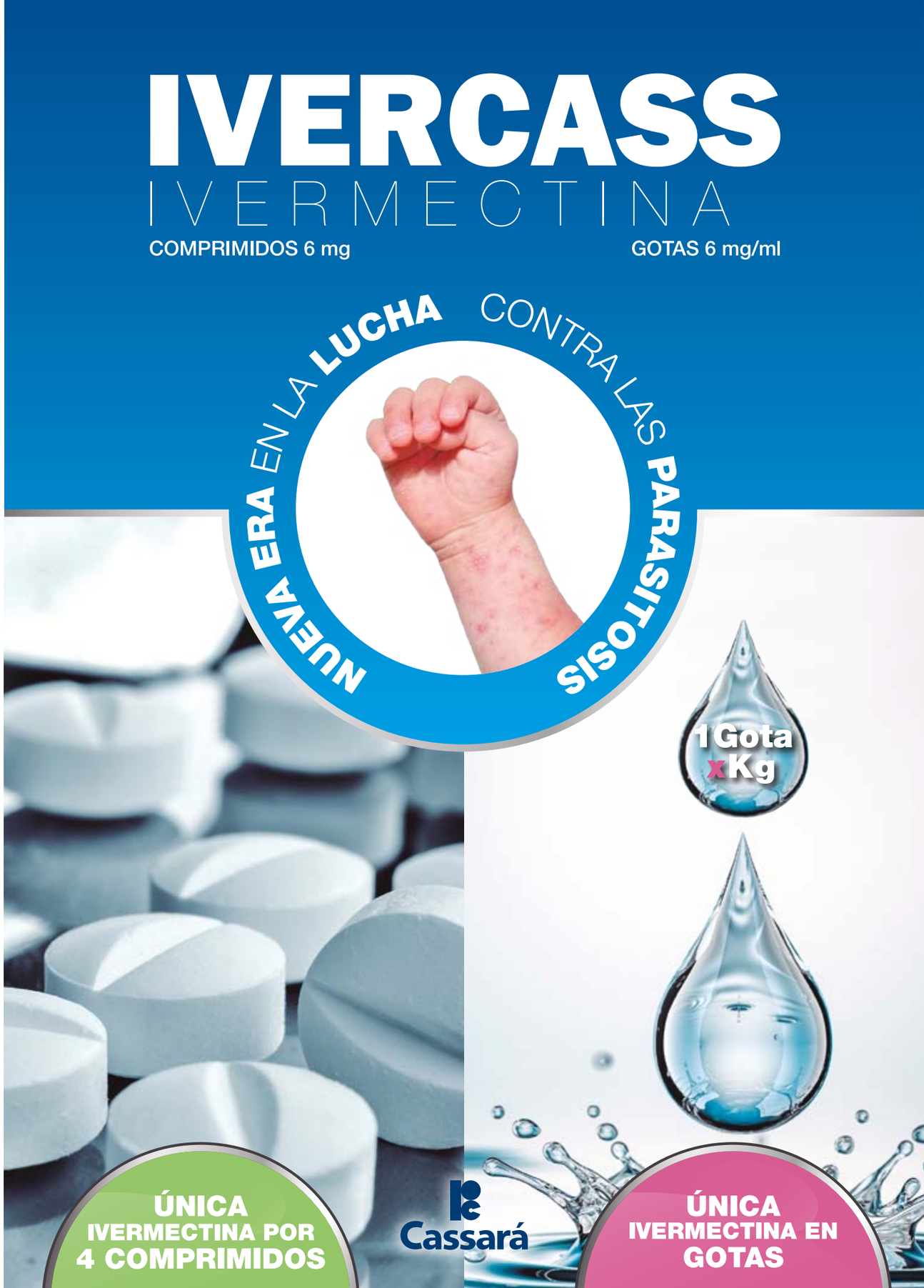

Trombosis cutánea en paciente con Hemoglobinuria paroxística nocturna con buena respuesta al eculizumab

Cutaneous thrombosis in case of paroxysmal nocturnal haemoglobinuria. Good response a Eculizumab

Autores
/ Otal Micaela[1]
/ Braccia Valentina[1]
/ Bertaina Carolina[1]
/ Piccirilli Gustavo[2]
/ Squeff Mario[2]
/ Fernández Bussy Ramón (h)[2]
/ Sánchez Adriana[2]
/ Gorosito Mario[3]
/ Molteni Ana[4]
/ Fernández Bussy Ramón A.[5]

Palabras claves

trombosis cutánea; hemoglobinuria Paroxística Nocturna; eculizumab.

Keywords

paroxysmal nocturnal hemoglobinuria, cutaneous thrombosis, eculizumab.

Resumen

La hemoglobinuria paroxística nocturna es una enfermedad clonal de las células progenitoras hemopoyéticas que se manifiesta con anemia hemolítica intravascular, tendencia a la trombosis e insuficiencia medular (1). Se expone el caso de una paciente con antecedente de aplasia medular y diagnóstico reciente de este cuadro con lesiones cutáneas de tipo equimosis asociadas a trombosis de vasos dérmicos que presentó una excelente respuesta clínica y analítica al tratamiento instaurado con Eculizumab.

Abstract

Paroxysmal nocturnal hemoglobinuria (PNH) is a disease clonal stem cells hemopoietic manifested with intravascular hemolytic anemia, tendency to thrombosis and bone marrow failure. Described the case of a patient with a history of bone marrow aplasia and newly diagnosed with cutaneous lesions of type HPN bruising associated with dermal vessels thrombosis who presented an excellent clinical and analytical response to established treatment with Eculizumab.

Correspondencia

Fernández Bussy Ramón
E-mail: fbussy@gmail.com
Dirección: Urquiza 3101, S2002 KDT, Santa Fe, Argentina.
Teléfono: (+54 11) 0341 430-7185

Educandonos. 2019; 5 (3): 28-32.

[1] Médico Carrera especialista en dermatología*
[2] Jefe de Trabajos Prácticos Universidad Nacional de Rosario*
[3] Médico Patólogo*
[4] Profesor Adjunto de Dermatología Universidad Nacional de Rosario*
[5] Profesor Titular de Dermatología de la Universidad Nacional de Rosario. Jefe de servicio*
*Servicio de Dermatología. Hospital Provincial del Centenario. Rosario, Santa Fe. Argentina.

INTRODUCCIÓN

La hemoglobinuria paroxística nocturna (HPN) es una enfermedad clonal no maligna de la hemopoyesis originada a partir de una mutación adquirida del gen PIG-A en una célula progenitora hematopoyética. Esta mutación impide la síntesis del ancla glicosil-fosfatidil-inositol (GPI) que mantiene unidas a la membrana celular a múltiples proteínas que constituyen defensas celulares contra el complemento (entre ellas CD55, CD59). El clon generado por esta célula mutada y toda su descendencia sufren entonces la activación del complemento en su superficie con la formación del complejo de ataque de membrana, aparición de poros y lisis celular (1). Las principales consecuencias son la anemia hemolítica intravascular, la activación plaquetaria que lleva a la formación de trombos y la lisis de leucocitos. Este proceso conlleva a la existencia de un grado variable de insuficiencia medular (2). El diagnóstico de la enfermedad se realiza por citometría de flujo a partir de una muestra de sangre periférica donde se constata el déficit de expresión de dos o más proteínas asociadas a GPI en dos o más líneas celulares hemopoyéticas distintas (2). Desde el año 2007 se ha aprobado el uso de Eculizumab para su tratamiento mejorando la supervivencia de los pacientes con HPN (3).

CASO CLÍNICO

Paciente de sexo femenino de 35 años de edad con antecedente de aplasia medular que cursa internación en sala de clínica médica por presentar lesiones purpúricas, ampollares, dolorosas a la palpación de una semana de evolución, distribuidas de forma generalizada en cuero cabelludo, rostro, orejas, mamas, tronco y miembros superiores e inferiores (Figuras 1, 2). Las mismas se caracterizan por ser de tipo equimóticas con un halo eritemato-violáceo periférico y evolucionan hacia la formación de una ampolla central de contenido hemático. La paciente refiere previo al inicio de las lesiones el consumo de fármacos antimigrañosos y antigripales comunes.

El laboratorio evidencia signos de anemia hemolítica (hemoglobina: 7,7 g/dl; hematocrito: 23%; reticulocitos: 7,2%; LDH: 1500 UI/l; haptoglobina: 93 mg/dl) asociada a plaquetopenia persistente (44000 cel/mm3) y leucopenia progresiva (3230 cel/mm3). Se observa además un aumento de reactantes de fase aguda (VES: 123; PCR: 271,39), dímero D elevado (5366 ng/ml) y hemoglobinuria.

Figura 1. Lesión purpúrica de rostro.

> La medicina puede ser un uso estratégico del poder.
>
> *Michel Foucault*

Figura 2. Lesión purpúrica y ampollar de hombro izquierdo.

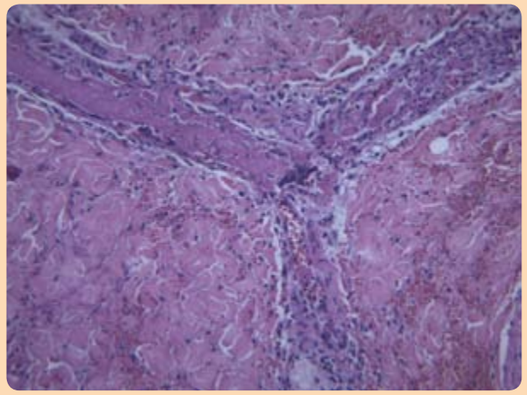

Figura 3. (HE 10X). Trombos de fibrina con recanalización.

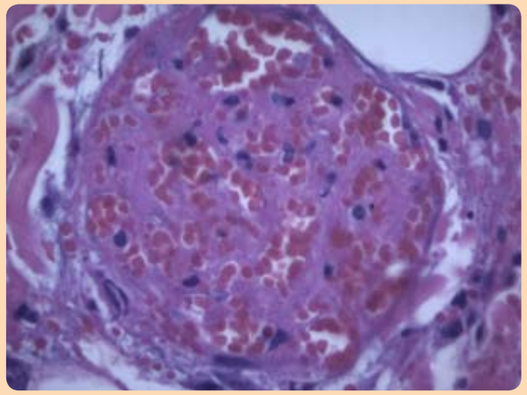

Figura 4. (HE100x). Extensos focos de hemorragia y necrobiosis del colágeno.

> “No procuro saber las respuestas, procuro comprender las preguntas”
>
> *Confucio*

En el estudio de hematíes en orina se observa sólo un 20% de eritrocitos dismórficos descartando compromiso renal. No se observan alteraciones a nivel del laboratorio inmunológico presentando crioglobulinas, anticuerpos anticardiolipinas, anticuerpo anti-β2 glicoproteína I, anticuerpos antinucleares extraíbles y ANCA negativos. Se solicita estudio toxicológico en orina aislada sin hallazgo de drogas de consumo ilícito y serologías virales para VHB, VHC y HIV que resultaron no reactivas. Se realiza el estudio histopatológico de las lesiones cutáneas donde se observan extensos focos de hemorragia y necrobiosis del colágeno asociados a una dermatosis de patrón vasculopático con necrosis parietal e intimal y formación de trombos de fibrina con recanalización (Figuras 3,4). En la inmunofluorescencia directa se visualizan depósitos de IgM, C3 y fibrinógeno en las paredes capilares de dermis papilar. El servicio de Hematología realiza además una punción biopsia de médula ósea que se presenta levemente hipocelular con predominio de la serie roja y cambios displásicos en el estudio de inmunofenotipo. Por tales hallazgos y considerando el antecedente de la paciente se realiza por citometría de flujo el estudio de proteínas asociadas a HPN obteniéndose un fenotipo compatible con la presencia del clon en monocitos y neutrófilos del 61.4% y 78.3%, respectivamente. Ante la rápida evolución de las lesiones se indican pulsos de Metilprednisolona y anticoagulación con Enoxaparina con regular control de la enfermedad hasta el inicio de Eculizumab con el que se logra remisión completa de las mismas (Figura 5) y mejoría de los parámetros analíticos. La dosis empleada fue de 600 mg semanales por 4 semanas seguidos de 900 mg cada 14 días hasta la fecha que sigue en control.

COMENTARIOS

La HPN en la actualidad es considerada una enfermedad sistémica en la que se genera un estado protrombótico que puede involucrar a varios órganos. Las trombosis ocurren habitualmente en sitios inusuales como sistema nervioso central, territorio hepático, esplénico, mesentérico y piel, siendo las complicaciones tromboembólicas la principal causa de muerte, entre el 40 y 67% según el sector afectado (1). Generalmente son venosas y el riesgo de desarrollarse dependerá del tamaño del clon HPN y del grado de hemólisis (4). El mecanismo de formación de trombos se considera un fenómeno multifactorial. Por un lado, la activación del complemento sobre la superficie plaquetaria produce

> La **hemoglobinuria paroxística nocturna (HPN)** es una enfermedad clonal no maligna de la hemopoyesis, que se manifiesta con anemia hemolítica intravascular.

la liberación de micropartículas ricas en fosfatidilserina que resultan altamente trombogénicas. Además, tras la hemólisis de eritrocitos, niveles elevados de hemoglobina libre en plasma llevan al consumo de óxido nítrico (ON) lo cual contribuye aún más a la activación y agregación plaquetaria. Por otro lado existe un defecto en la fibrinólisis por déficit de proteínas ligadas al ancla GPI como el receptor activador del plasminógeno, heparán sulfato y correceptores para el inhibidor de la vía del factor tisular (TFPI) (5). La afección cutánea es infrecuente observándose en el 0.6% de los casos de HPN asociada a trombosis (6). Se han publicado casos aislados donde se observaron lesiones que incluyen desde petequias y equimosis que pueden evolucionar hacia la formación de extensas ampollas hemorrágicas y úlceras y se encuentran determinadas por la presencia de trombos en los vasos dérmicos. Los mismos se visualizan en cortes histológicos y pueden asociarse a la presencia de infiltrado inflamatorio con o sin signos de vasculitis (7). La enfermedad presenta un curso crónico con períodos de remisión y exacerbaciones que pueden estar precipitadas por procesos infecciosos, fármacos o intervenciones quirúrgicas (7).

Exceptuando el trasplante de médula ósea, no existe una cura para la HPN y tradicionalmente el tratamiento se orientó al uso de anticoagulantes, suplemento de folatos, transfusiones, corticoides e inmunosupresores para el control de la enfermedad. El Eculizumab, un anticuerpo monoclonal humanizado actúa bloqueando la proteína

Figura 5. de lesiones, buena respuesta a Eculizumab.

C5 del complemento impidiendo su activación terminal y con ello la hemólisis. Se ha demostrado además que reduce el riesgo relativo de tromboembolismo en un 85% y mejora los signos de hipertensión pulmonar e insuficiencia renal (1). El efecto adverso más común en su administración es la cefalea y se halla en relación al aumento de los niveles de ON. Como complicación asociada al bloqueo terminal del complemento se han descripto infecciones severas por *Neisseria meningitidis* por lo que se recomienda vacunación contra la misma al menos dos semanas previas de iniciar el tratamiento (5).

En la actualidad se considera que el Eculizumab ha cambiado la historia natural de la enfermedad mejorando la calidad de vida y supervivencia de los pacientes con HPN, comparada con la población sana general (8) El interés del caso radica en presentar el caso de una enfermedad sistémica infrecuente de complejo abordaje diagnóstico que presentó compromiso cutáneo como manifestación inicial y demostró una excelente respuesta a la terapia instaurada con Eculizumab.

Referencias

1. Hernández-Campo PM, Almeida J, Orfao A. Hemoglobinuria paroxística nocturna. *Medicina Clínica*. 2008; 131(16): 617-630.
2. Villegas A, Urbano A. Consenso español para diagnóstico y tratamiento de Hemoglobinuria Paroxística Nocturna. 2016; 146; 239-286.
3. Lazarowski A, Nucifora E. Hemoglobinuria Paroxística Nocturna. Consenso Argentino de Diagnóstico y Tratamiento. Grupo Argentino de Interés en HPN. Julio, 2013.
4. Fahri S, Melda C. Multidisciplinary clinical management of paroxysmal nocturnal hemoglobinuria. *Am J Blood Res*. 2015; 5 (1): 1-9.
5. Fu-Nien H, Tsai-Yun C, Julia Yu-Yun L. Severe cutaneous thrombosis with hemorrhagic necrosis in a patient with paroxysmal nocturnal hemoglobinuria: A case report and review of literature. *Dermatologica Sinica*. 2017; 35 (3) 2017. 138-141.
6. Brodsky, R.A. Paroxysmal nocturnal hemoglobinuria. *Blood*. 2014; 124 (18): 2804-2811.
7. Kotaro N, Takeshi O, Masakazu O. Extensive Cutaneous Ulcerations and Necrosis Associated With Paroxysmal Nocturnal Hemoglobinuria. *Arch Dermatol*. 2012; 148 (5): 660-662.
8. White JML, Watson K, Aryad RA, Du Vivier WP. Haemorrhagic bullae in a case of paroxysmal nocturnal haemoglobinuria. *Clin Exp Dermatol*. 2003; 28, 504-505.
9. Kelly R, Hill A, Arnold LM, et al. Long-term treatment with eculizumab in paroxysmal nocturnal hemoglobinuria. Sustained efficacy and improved surviral. *Blood*. 2011; 117: 6786-6792.

taltz® (ixekizumab) solución inyectable

Lilly

VIVE. SIENTE.
RECUPERA TU PIEL.

TALTZ® Inhibidor dirigido a la IL-17A, con alta afinidad de unión[1]

- A la semana 12, se logra 90% PASI 75, 70% PASI 90 y 40% PASI 100[2] Respuesta sostenida en PASI durante 3 años[3]
- Mejoría significativamente mayor en la calidad de vida de los pacientes al lograr PASI 90 o 100[4]
- TALTZ® tiene la posibilidad más alta de alcanzar PASI 90 entre los tratamientos utilizados para psoriasis moderada a severa[5]
- TALTZ® fue eficaz en áreas sensibles y difíciles de tratar (cuero cabelludo, palmoplantar, facial y ungueal)[6-11]
- TALTZ® tiene el menor número de inyecciones dentro de la clase de inhibidores de la IL-17A[1-21]

Indicaciones: TALTZ™ está indicado para el tratamiento de la psoriasis en placas de moderada a severa en adultos candidatos a terapia sistémica. POSOLOGÍA Y MODO DE ADMINISTRACIÓN TALTZ™ se debe utilizar bajo la dirección y supervisión de un médico con experiencia en el diagnóstico y tratamiento de la psoriasis. La dosis recomendada es de 160 mg por inyección subcutánea (dos inyecciones de 80 mg) en la semana 0, seguido de 80 mg (una inyección) en las semanas 2, 4, 6, 8, 10 y 12, seguido de una dosis de mantenimiento de 80 mg (una inyección) cada 4 semanas. En los pacientes que no muestren una respuesta tras 16 a 20 semanas de tratamiento, se debe considerar interrumpir el tratamiento. Algunos pacientes con una respuesta parcial al inicio, pueden posteriormente mejorar con un tratamiento continuado más allá de las 20 semanas. La información en pacientes ≥75 años es escasa No se pueden hacer recomendaciones posológicas en pacientes con insuficiencia renal o hepática. No se ha establecido todavía la seguridad y eficacia de TALTZ™ en población pediátrica. TALTZ™ se administra por inyección subcutánea. En la medida de lo posible, se deben evitar como lugares de inyección las zonas de la piel que muestren signos de psoriasis. La solución/la jeringa/el inyector (dispositivo) no se debe agitar.**CONTRAINDICACIONES** Hipersensibilidad grave al principio activo o a alguno de los excipientes Infecciones activas clínicamente importantes (p.ej. tuberculosis activa) **ADVERTENCIAS Y PRECAUCIONES ESPECIALES DE USO** El tratamiento con TALTZ™ se asocia con un aumento de la tasa de infecciones tales como infecciones del tracto respiratorio superior, candidiasis oral, conjuntivitis e infecciones por tiña TALTZ™ se debe usar con precaución en pacientes con infección crónica clínicamente importante. Si se desarrollan tales infecciones, se debe hacer un seguimiento estrecho e interrumpir TALTZ™ si el paciente no responde al tratamiento estándar o la infección llega a ser grave. No se debe continuar con TALTZ™ hasta que la infección se resuelva. Se debe considerar la posibilidad de administrar un tratamiento antituberculoso antes de comenzar el tratamiento con TALTZ™ en los pacientes con TB latente. Se han notificado reacciones graves de hipersensibilidad. Si aparece una reacción de hipersensibilidad grave, se debe interrumpir inmediatamente el tratamiento con TALTZ™ e iniciar el tratamiento apropiado. Se han notificado casos de novo o exacerbaciones de enfermedad de Crohn y colitis ulcerativa. TALTZ™ no se debe administrar simultáneamente con vacunas elaboradas con microorganismos vivos. Como medida de precaución, es preferible evitar el uso de TALTZ™ en el embarazo. Se debe decidir si es necesario interrumpir la lactancia o interrumpir el tratamiento con TALTZ™ tras considerar el beneficio de la lactancia para el niño y el beneficio del tratamiento para la madre. **PRESENTACIONES** Cajas conteniendo 1, 2 o 3 jeringas prellenadas descartables o 1, 2 o 3 inyectores (dispositivos) prellenados descartables de 1 mL. Puede que solamente estén comercializados algunos tamaños de envases.

Referencias: 1. Información para prescribir TALTZ aprobado por INVIMA 2017 2. Griffiths C, Reich K, Lebwohl M, *et al*. Comparison of ixekizumab with etanercept or placebo in moderate-to-severe-psoriasis (UNCOVER-2 and UNCOVER-3): results from two phase 3 randomised trials. Lancet 2015;386:541-551 3. Datos en los archivos de los laboratorios de investigación Eli Lilly and Company. Data on file 06 Taltz patients maintain PASI 2017 4. Griffiths C, Reich K, Lebwohl M, *et al.*, for the Uncover-2 and Uncover-3 investigators. Comparison of ixekizumab with etanercept or placebo in moderate-to-severe-psoriasis (UNCOVER-2 and UNCOVER-3): results from two phase 3 randomized trials. Lancet 2015; (suppl):28,30 5. Sbidian E., Chaimani A., Garcia-Doval I., *et al.* Systemic pharmacological treatments for chronic plaque psoriasis: a Network meta-analysis (Review). Cochrane Database of Systematic Reviews 2017, Issue 12 Art No.: CD011535 6. Reich K, Leonardi C, Lebwohl M, *et al.* Sustained response with ixekizumab trarment of moderate-to-severe psoriasis with scalp involvement: results from three phase 3 trials (UNCOVER.1, UNCOVER.2, UNCOVER.3) J Dermatol Treat. 2017;28(4):282.287 7. Data on File IXE 043. Eli Lilly and Company 8. Menter A, Warren RB, Langley RG, *et al*. Efficacy of ixekizumab compared to etanercept and placebo in patients with moderate-to-severe plaque psoriasis and non-pustular palmoplantar involvement: results from three phase 3 trials (UNCOVER-1, UNCOVER-2 AND uncover-3) J Eur Acad Dermatol Venereol. 2017:31(10):1686-1692 9. Data on File IXE 044. Eli Lilly and Company 10. Paul C, Guenther L, Torii H, *et al*, Impact of ixekizumab on facial psoriasis and related quality of life measures in moderate-to-severe psoriasis patients 12 week results from two phase III trials. EADV, 2017: doi:10.1111/jdv.14581 11. Ghislain P.D, Conrad C, Dutronc Y, *et al*. Comparison of ixekizumab and ustekinumab efficacy in the treatment of nail lesions of patients with moderate-to-severe plaque psoriasis: 24 week data from the IXORA-S trail. Poster P1868 European Academy of Dermatology and Venereology – 26th Congress (EADV 2017); Geneva, Switzerland; September 13-17, 2017 12. Gottlieb A, Gerdes S, Lacour J, *et al*. Efficacy of ixekizumab in moderate to severe psoriasis patients who have or have not received prior biologic therapies: an ntegrated analysis of 3 phase 3 studies. Poster presented at: 74th Annual Meeting of the American Academy of Dermatology; Washington, DC; March 4-8, 2016. Abstract 3428 13. Leonardi C, Langley R, Blauvelt A, *et al*. Rapid onset of efficacy in patients with psoriasis treated with ixekizumab: a pooled analysis of data from two phase 3 randomized clinical trials (UNCOVER-2 and UNCOVER-3), J Am Acad Dermatol 2016;74(5)(suppl1):AB70 14. Paul C., Griffiths C., Van de Kerkhof P., *et al*. Ixekizumab provides superior efficacy compared to ustekinumab over 52 weeks of treatment: reults from IXORA-S, a phase 3 study J Am Acad Dermatol 2018, doi: 10.1016/j.jaad.2018.06.039 15. Al Sawah S., Foster S., Burge R., *et al*. Cost per additional responder for Ixekizumab and other FDA-approved biologics in moderate to severe plaque psoriasis. Journal of Medical Economics, 2017. Vol 20, No. 12, 1224-1230 16. Datos en los archivos de los laboratorios de investigación Eli Lilly and Company. Data on file [Summary of Clinical Safety Ixekizumab (LY2439821) Plaque Psoriasis Indication] 17. Datos en los archivos de los laboratorios de investigación Eli Lilly and Company. Data on file [t_teaeclust_safety_i_pac] 18. Datos en los archivos de los laboratorios de investigación Eli Lilly and Company, Data on file [t_teaecduc_cat_mpp_m_m] 19. Strober JB, Papp KA, Leonardi C, *et al*. Integrated safety of ixekizumab in patients with moderate to severe psoriasis: results from a pooled analysis of 7 clinical trials. J Am Acad Dermatol. 2016; 74(5)(suppl1): AB58 20. Datos en los archivos de los laboratorios de investigación Eli Lilly and Company. Data on file [Safety Update Report Ixekizumab (LY2439821) Plaque Psoriasis Indication] 21. Cosentyx [summary of product characteristics]. Camberly, United Kingdom: Novartis Europharm Limited; 2015.

PP-IX-AR-0224
JUL-2019

Pénfigo vulgar en cuero cabelludo

Pemphigus vulgaris on the scalp

Autores
/ Araya Ornella Agostina[1]
/ Kuen Bernardita[2]
/ Ruiz Díaz Alejandra[2]
/ Diaz Ysabel Susana Mirian[2]
/ Dib Moises David[3]
/ Herrero Mónica[4]

Palabras claves

pénfigo, pénfigo vulgar, pénfigo tipo cutáneo.

Resumen

El pénfigo es una enfermedad ampollar autoinmune que compromete piel y mucosas. El pénfigo vulgar es la variante más frecuente de pénfigo (70-90%), compromete la epidérmis profunda (suprabasal); y puede afectar tanto las mucosas aisladamente como piel y mucosas. La variante cutánea exclusiva representa una presentación infrecuente; como el caso de nuestro paciente, cuyas lesiones se limitaron a cuero cabelludo.

Keywords

pemphigus, pemphigus vulgaris, pemphigus cutaneous type.

Abstract

Pemphigus is an autoimmune bullous disease that involves skin and mucous membranes. Pemphigus vulgaris is the most frequent variant of pemphigus (70-90%) and is considered a variant of deep epidermal involvement; in which we can find a mucous subtype and a mucocutaneous one, being the exclusive cutaneous variant, an infrequent presentation; As is the case of our patient, where they are limited to the scalp.

Correspondencia

Araya Ornella Agostina
E-mail: arayaornella@gmail.com
Dirección: Av. Castro Barros 650, Córdoba
Teléfono: (+54 11) 0351 434-6060

Educandonos. 2019; 5 (3): 34-37.

[1] Médica residente*
[2] Médica dermatóloga*
[3] Jefe de Servicio Dermatología*
[4] Médica patóloga*
*Servicio de Dermatología. Hospital Pediátrico del Niño Jesús. Córdoba, Argentina.

INTRODUCCIÓN

El pénfigo vulgar (PV) es un trastorno ampollar autoinmune causado por autoanticuerpos (IgG) contra las desmogleinas (Dsg) localizadas en los desmosomas (1). La afectación producida por esta patología puede ser mucosa o mucocutánea (2). En ocasiones el compromiso puede ser sólo cutáneo. Se presenta el caso de un paciente con Pénfigo vulgar cutáneo cuyas manifestaciones clínicas se limitan exclusivamente al cuero cabelludo.

CASO CLÍNICO

Paciente masculino de 46 años de edad, sin antecedentes personales patológicos, consumidor eventual de cocaína y marihuana; que consultó por presentar costras en cuero cabelludo, de un mes de evolución, pruriginosas. Las lesiones aparecieron luego de la 4ta sesión de tratamiento con intradermoterapia capilar por alopecia androgenética con finasteride, minoxidil, blufomedil, isoflavonas de soja, triamcinolona y gingko biloba. Continuó dicha terapéutica hasta la 8va sesión tras lo cual suspendió por empeoramiento clínico; iniciando corticoides tópicos y coaltar champú sin respuesta. Al examen físico presentaba en cuero cabelludo, región interparietal anterior, biparietal, parietooccipital derecha y retroauricular derecha, múltiples costras amarillentas gruesas, redondeadas, que van desde 1 a 3 cm de diámetro, adheridas, sobre una base eritematosa, que al desprenderlas dejan una superficie húmeda no sangrante; con prurito moderado y constante (Fig. 1). Pilotracción positiva. Adenopatías occipitales de más de 1cm, duro-elásticas, no adheridas, dolorosas. Mucosas indemnes. Sin síntomas sistémicos asociados. Se solicitaron análisis de laboratorio (dentro de parámetros normales), serologías para HIV, VDRL cuantitativa, VHC y VHB no reactivas. Rx de tórax normal. PPD: negativa.

Se realizó una biopsia de cuero cabelludo para estudio anatomopatológico, bacteriológico con micobacterias atípicas y micológico. El cultivo bacteriológico desarrolló estafilococo aureus resistente a clindamicina y sensible al resto del espectro. Estudio de micobacterias atípicas y micológico: sin desarrollo. Se inicia tratamiento con trimetropina sulfametoxazol (80/400mg) cada 8 hs por 10 días, luego del cual se objetivó leve mejoría. El resultado del estudio anatomopatológico evidenció un patrón de disqueratosis acantolítica (Fig. 2), por lo que se decidió realizar nueva toma de biopsia para inmunofluorescencia

Figura 1. Cuero cabelludo, región parietooccipital derecha: Costra amarillo grisácea, de 3 cm de diámetro, gruesa, adherida, que asienta sobre base eritematosa, con pelos aglutinados en su centro.

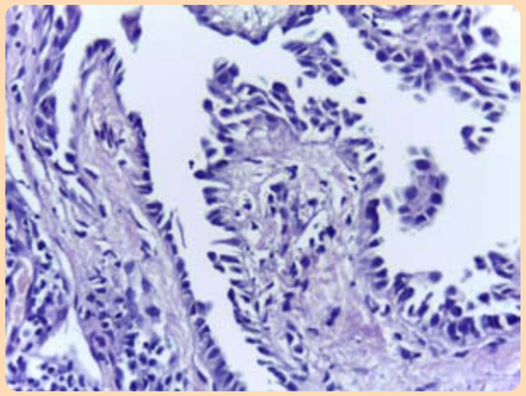

Figura 2. (H/E 40X) Acantólisis suprabasal.

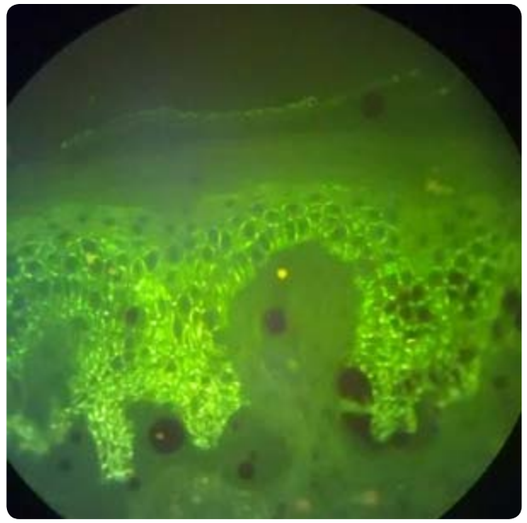

Figura 3. (Inmuno fluoresencia Directa) Inmunodepósitos de IgG y C3 en la sustancia intercelular, imagen en red de pescar o panal de abejas, correspondiente a pénfigo vulgar.

directa (IFD), la cual reveló depósitos de IgG y C3 en sustancia intercelular (Fig. 3), hallazgos vinculables con pénfigo vulgar. Con diagnóstico de pénfigo vulgar se inició tratamiento inmunosupresor con prednisona 1 mg/Kg/día + azatioprina 50 mg/día. Presentó resolución de lesiones costrosas en menos de 1 mes y repoblación pilosa completa a los 2 meses, momento en el cual se detectó en laboratorio control elevación asintomática de transaminasas, por lo que se decidió suspender la azatioprina, con mejoría inmediata del hepatograma. A los tres meses de remisión clínica se inició el descenso gradual del corticoide hasta su suspensión total. No hubo recurrencias de lesiones cutáneas durante más de un año después del cese del tratamiento.

COMENTARIOS

El pénfigo es una enfermedad ampollar autoinmune que compromete piel y mucosas. La enfermedad es causada por autoanticuerpos contra cadherinas desmosomales de la superficie de los queratinocitos, esto conlleva a la endocitosis de las mismas, debilitamiento de la adhesión celular y consecuentemente a la acantólisis (3). Es más frecuente entre la cuarta y la sexta década y predomina en personas con ascendencia mediterránea o judía (4).

Existen dos formas clásicas de pénfigo, dependiendo del nivel de compromiso epidérmico: el pénfigo vulgar (PV) y el pénfigo foliáceo (PF). El PV es la variante más frecuente de pénfigo (70-90%) y la lesión histopatológica caraceristica es a nivel suprabasal (compromiso epidérmico profundo) (4). En dos tercios de los casos, la mucosa oral es el lugar de inicio y la enfermedad puede permanecer confinada allí durante varios meses (pénfigo oral). La afectación de la piel generalmente ocurre posteriormente, con ampollas fláccidas que evolucionan hacia erosiones. Las lesiones a menudo aparecen en el tronco, las áreas intertriginosas (axilar, inframamaria y las regiones inguinales) y el cuero cabelludo, pero cualquier sitio puede estar involucrado. El prurito y el grado de dolor son variables (5). El compromiso cutáneo sin compromiso mucoso, como en nuestro caso, ha sido referido excepcionalmente. Algunos autores han denominado a este subgrupo "Pénfigo vulgar tipo cutáneo" (PVc) y no resulta claro si se trata de un estado transitorio antes de desarrollar compromiso mucoso o, de un subgrupo aparte. Por otro lado, el compromiso de cuero cabelludo y cara como lesión inicial también es infrecuente en los PV mucocutáneos, lo que ocurre en el 15% de los pacientes (4). Como la Dsg3 se sobreexpresa en epitelios no queratinizados (membranas mucosas) y Dsg1 se sobreexpresa en epitelios queratinizados (piel), como regla, el pénfigo oral se ha relacionado principalmente con los anticuerpos anti-Dsg3, mientras que la enfermedad mucosa y cutánea ha sido asociada a la acción concurrente de los anticuerpos anti-Dsg3 y anti-Dsg1 (5). El PVc, podría deberse a expresión de anticuerpos anti Dsg3 débiles, que pudiesen ser lo suficientemente fuertes para bloquear la Dsg3 de la piel, pero no lo suficientemente potentes para bloquear la función de la Dsg3 en las mucosas. Estos anticuerpos "débiles", logran generar ampollas suprabasales en presencia de anticuerpos anti Dsg1, debido a que las uniones desmosómicas basales se consideran físicamente más débiles que las uniones de las capas superiores. Por lo tanto, la combinación de anticuerpos débiles anti Dsg3 y potentes anti Dsg1 podría explicar el PVc (4). En la mayoría de los pacientes con pénfigo, no parece existir ningún agente inductor y la enfermedad aparentemente comienza de manera espontánea (pénfigo espontáneo o idiopático); sin embargo, en varios casos se detecta la presencia de factores facilitadores (pénfigo inducido o desencadenado). El pénfigo inducido propiamente dicho se refiere a una condición en la que factores exógenos, muy a menudo los fármacos tiol (p. Ej., Penicilamina o captopril), desempeñan un papel tan importante para el brote de lesiones que la enfermedad retrocede después de que el factor inductor se haya eliminado, incluso en ausencia de cualquier tratamiento. Los factores capaces de facilitar el PV en individuos genéticamente predispuestos son muchos y diversos. La mayoría de ellos son exógenos, se originan directamente en el medio ambiente. Varios agentes físicos, como quemaduras solares, radiación ionizante, quemaduras térmicas o eléctricas, y procedimientos quirúrgicos e incluso cosméticos demostraron ser capaces de desencadenar pénfigo en individuos predispuestos. La dermoabrasión y las exfoliaciones químicas también favorecieron las lesiones acantolíticas en individuos propensos al pénfigo, pero no se puede excluir un efecto químico sinérgico (el fenol es en sí mismo una sustancia inductora de pénfigo) en estos casos. En todas las circunstancias, los estímulos mecánicos, químicos e inflamatorios pueden, al mismo tiempo, participar en la preparación del camino para el brote de PV en individuos predispuestos. A veces se puede evocar una respuesta isomórfica de Koebner simple (5). La administración sistémica de corticoides, en general prednisona, constituye uno los pilares del tratamiento del pénfigo. En muchos pacientes, la enfermedad puede controlarse con una única dosis diaria de 0,5-1mg/Kg/día, sobre todo, si se la combina con agentes inmunosupresores, los que causarían menos complicaciones y menor mortalidad comparado con dosis altas de esteroides (1). En muchos casos, los regímenes terapéuticos suelen iniciarse con un agente inmunosupresor y prednisona en forma simultánea. Entre los inmunosupresores se han utilizado entre otros, la azatioprina, con tasas de remisión clínica de aproximadamente el 50% (1). Otra opción es el micofenolato de mofetilo (MMF) cuya dosis clásica varía entre 30-40mg/Kg/día, administrada en dos dosis (2-3gr/día) (1). En un metaanálisis de 116 pacientes, la azatioprina ha demostrado tener un efecto ahorrador de corticoides en comparación con la prednisolona oral sola; mientras que el MMF no demostró tener este efecto ahorrador de esteroides en comparación con los corticoides orales. En un ensayo clínico, el MMF fue superior a azatioprina en términos de control de la enfermedad, sin embargo los datos hasta el momento son insuficientes para determinar si la azatioprina o el MMF son el agente más eficaz (6).

Otros inmunosupresores incluyen la ciclofosfamida, la inmunoglobulina intravenosa y en los últimos años se destaca el Rituximab (7). Dentro de las afecciones del cuero cabelludo, el PV, como localización inicial, se ha referido en un 15% de los casos incluyéndose dentro de las patologías poco frecuentes; por lo que es importante la realización de biopsia con estudio anatomopatológico ante una clínica persistente con antecedente de procedimientos semi-invasivos previos que podrían evocar una respuesta isomórfica de Koebner simple; y antecedentes tóxicos relevantes.

El **pénfigo** es una **enfermedad ampollar autoinmune** que compromete piel y mucosas. El pénfigo vulgar es la variante más frecuente de pénfigo (70-90%).

Referencias

1. Goldsmith LA, Katz S, Gilchrest BA, Paller A, Leffell D, Wolff K. *Fitzpatrick Dermatología en Medicina General*. Ed. Panamericana, Buenos Aires, 8va edición, 2014: 585-598.
2. Ujiie H, Aoyagi S, Horie K, Shimizu H. Cutaneous-type pemphigus vulgaris successfully treated with topical corticosteroids. *J Dermatol*. 2016; 43(7): 840-841.
3. Li X, Ishii N, Ohata C, Furumura M, et al. Signalling pathways in pemphigus vulgaris. *Exp Dermatol*. 2014; 23 (3):155-156.
4. Bello C, Mondaca-Cornejo L, Navarrete-Dechent C, González S. Cutaneous pemphigus vulgaris. A case report. *Rev Med Chil.* 2013; 141 (4): 525-530.
5. Ruocco V, Ruocco E, Lo Schiavo A, Brunetti G, et al. Pemphigus: etiology, pathogenesis, and inducing or triggering factors: facts and controversies. *Clin Dermatol*. 2013; 31(4): 374-381.
6. Atzmony L, Hodak E, Gdalevich M, Rosenbaum O, et al. Treatment of pemphigus vulgaris and pemphigus foliaceus: a systematic review and meta-analysis. *Am J Clin Dermatol.* 2014; 15(6): 503-515.
7. Joly P. Pemphigus: Towards a drastic reduction in corticosteroid therapy thanks to rituximab. *Ann Dermatol Venereol*. 2017; 144 (10): 577-578.

Calcifilaxis uremica y dermatosis perforante adquirida en un paciente con falla renal crónica

Uremic calcifilaxis and perforant dermatosis acquired in a patient with chronic kidney disease

Autores
/ Jmelnitsky Alejandra Mariana[1]
/ Radonich Jesica[2]
/ Galván Florencia[1]
/ Diez María Belén[3]
/ Ziga Loana Soledad[3]
/ Peirano Felicitas[1]
/ Cefalo Eliana[4]
/ Mazzini Miguel Ángel[5]

Palabras claves

dermatosis perforante adquirida, calcifilaxis, falla renal crónica.

Resumen

La insuficiencia renal crónica es el resultado del daño del parénquima renal por diferentes causas; la piel y las uñas de estos pacientes se hallan comprometidas de diversas formas y en algunos casos la diálisis puede agravar o incluso desencadenar éstas afecciones. El tratamiento de estas dermatosis es un desafío terapéutico ya que muchas veces se halla íntimamente relacionado a la gravedad de la falla renal. Presentamos un paciente que cursó con calcifilaxis de manos y pies y posteriormente presentó una dermatosis perforante adquirida, ambas dermatosis propias de los pacientes con falla renal en diálisis.

Keywords

acquired perforating dermatosis, calciphylaxis, chronic renal failure.

Abstract

Chronic renal failure is the result of damage to the renal parenchyma due to different causes, the skin and nails of these patients could be affected in different ways and in some cases dialysis can aggravate these conditions or even trigger them. The treatment of these dermatoses is a therapeutic challenge because it is often closely related to the severity of renal failure. We present a patient who presented calcifilaxis of the hands and feet and an acquired perforating dermatosis, both dermatoses characteristic of patients with renal failure in dialysis.

Educandonos. 2019; 5 (3): 38-42.

Correspondencia

Jmelnitsky Alejandra
E-mail: aleejjandra@hotmail.com
Dirección: Uspallata 3400,
Parque Patricios, CABA.
Teléfono: (+54 11) 4912-5045

[1] Médica Residente de Dermatología*
[2] Jefe de Residentes de Dermatología*
[3] Médica Carrera de especialistas en dermatología*
[4] Médico Patólogo*
[5] Jefe de Servicio de Dermatología*
*Servicio de Dermatología. Hospital Churruca Visca Complejo Médico de la Policía Federal Argentina.

INTRODUCCIÓN

Los pacientes con insuficiencia renal crónica se hallan afectados de múltiples dermatosis tales como xerosis, prurito, equimosis, petequias y en menor frecuencia dermatosis perforante adquirida y calcifilaxis urémica. Se describe el caso de un paciente joven que desarrolló enfermedad perforante adquirida asociada a calcifilaxis de pies y manos.

CASO CLÍNICO

Paciente de sexo masculino de 30 años de edad con antecedentes de hipertensión, hipotiroideo, diabético insulino requiriente diagnosticado a los 5 años de edad con mal control metabólico, neuropatía, nefropatía y retinopatía diabética, en diálisis trisemanal en plan de trasplante renal. Se recibe interconsulta del servicio de clínica médica ya que el paciente se hallaba internado por reagudización de su falla renal secundaria a un cuadro de gastroenteritis aguda. Al examen físico presentaba pápulas foliculares eritematosas con tapón queratósico central blanquecino adherente en cuero cabelludo, tronco, miembros superiores e inferiores a predominio de superficies extensoras, muy pruriginosas de 3 meses de evolución. Además, placas necróticas de bordes eritematosos en pulpejos y región periungular de dedos de manos y pies de 5 meses de evolución. Estas lesiones eran intensamente dolorosas lo cual le generaba impotencia funcional. Se solicitaron exámenes complementarios. En la radiografía de ambas manos se destacó la presencia de focos de calcificación de la pared vascular. En el laboratorio se evidenció hiperglucemia en ayunas con hemoglobina glicosilada de 8.4, perfil fosfocálcico alterado con hiperparatiroidismo secundario, proteína C reactiva y eritrosedimentación elevadas además de la reagudización del cuadro renal. El colagenograma resultó normal y las serologías fueron negativas. Se realizaron dos tomas de biopsia de piel, la primera de ellas de una pápula queratósica localizada en el muslo derecho. Con tinción de hematoxilina y eosina se evidenciaron dos invaginaciones epidérmicas destacándose pérdida del revestimiento epitelial del folículo, dermis denudada y detritus basófilos. Se realizó tinción con orceína donde se observó la permeación del epitelio por fibras elásticas y tinción con tricrómico de Masson evidenciando la permeación del epitelio por fibras colágenas. La segunda biopsia fue tomada del borde eritematoso de la placa necrótica del 4to dedo de mano derecha, la tinción con hematoxilina y

Figura 1. Pápulas foliculares eritematosas con tapón queratósico central blanquecino adherente en muslo derecho.

> Un amigo es uno mismo con otro cuero.
>
> *Atahualpa Yupanqui*

Figura 2. Placas necróticas de bordes eritematosos en región periungueal y pulpejos de manos.

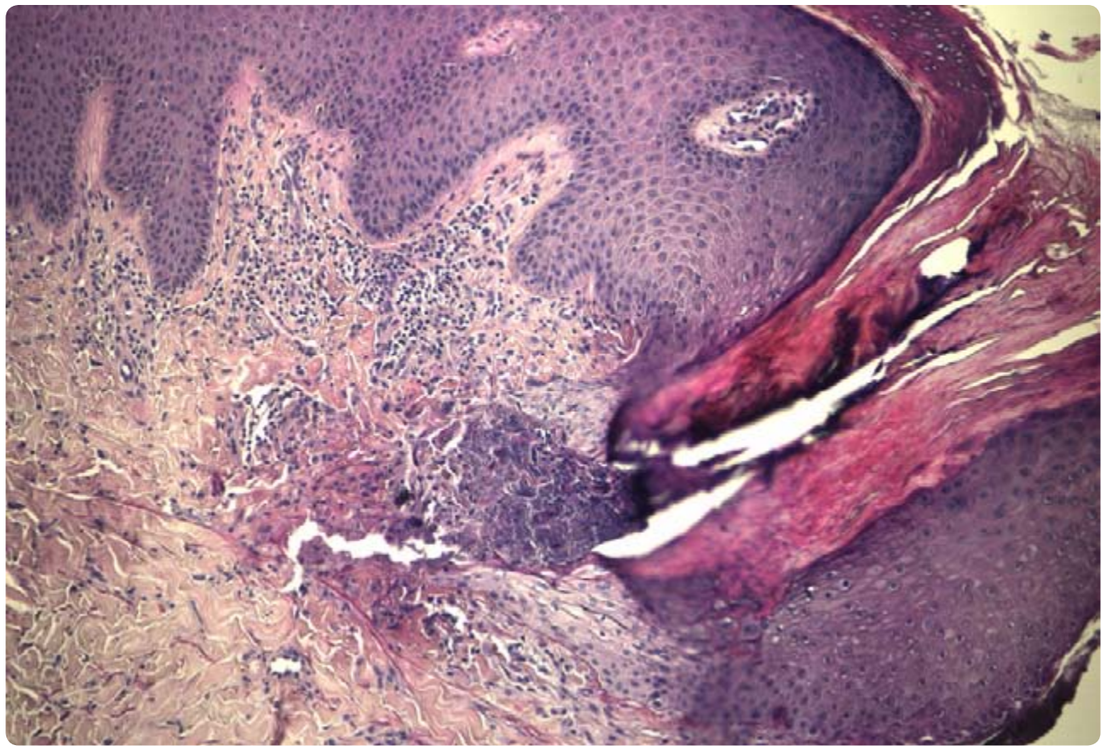

Figura 3. (HE-40x). Invaginación epidérmica con pérdida del revestimiento epitelial del folículo, dermis denudada y dextritus basófilos.

eosina informó dermis papilar con fibrosis y capilares agrupados, además se destacó la presencia de focos de calcificación de la pared vascular. Con los hallazgos de la clínica y los exámenes complementarios arribamos al diagnóstico de dermatosis perforante adquirida y calcifiláxis urémica. Como terapéutica se aumentó la frecuencia de diálisis a 5 veces por semana, y se indicó tiosulfato de sodio 25mg/dia post diálisis 3 veces por semana. Se instauró analgesia y se asociaron emolientes. El paciente se hallaba en plan de trasplante renal. Realizó este tratamiento durante 3 meses con mejoría de la sintomatología y menor requerimiento de analgesia. Las lesiones de foliculítis perforante resolvieron casi en su totalidad. Posteriormente el paciente evolucionó hacia un cuadro de sepsis con el foco a partir de las úlceras necróticas en piel, posteriomente falleció por un cuadro de falla multiorgánica.

COMENTARIOS

Independientemente de la causa de la insuficiencia renal crónica, las manifestaciones en piel suelen ser las mismas: palidez de tegumentos, petequias, equimosis, ictiosis, prurito, calcificaciones vasculares, cutáneas y alteraciones ungulares. Además el tratamiento con hemodiálisis y diálisis peritoneal puede asociarse con aparición de otras alteraciones cutáneas como son las dermatosis perforantes y la calcifilaxis urémica (1, 2).

Las dermatosis perforantes, descriptas en 1916 por Kyrle, corresponden a entidades que se caracterizan por la eliminación transepidérmica de uno o varios componentes dérmicos (3). Se reconocen cuatro patologías clásicas: elastosis perforante serpiginosa, colagenosis perforante reactiva, foliculítis perforante y enfermedad de Kryle agregándose en el último tiempo las dermatosis perforantes adquiridas. Estas últimas afectan a adultos y se asocian a enfermedades sistémicas principalmente diabetes e insuficiencia renal (4). Clínicamente se presentan como pápulas y nódulos hiperqueratósicos muy pruriginosos localizados en tronco y extremidades a predominio de superficies extensoras. Pueden presentar fenómeno de koebner (4, 5). Las lesiones suelen aparecer coincidiendo con el empeoramiento de la falla renal (4). La patogénesis no está aclarada. Se cree que inicia con prurito seguido por rascado, el cual provocaría microtraumas que alteran las fibras colágenas y elásticas de la dermis generando su eliminación transepidérmica. También se cree que su origen se debería a la acumulación de sustancias no dializables que luego son eliminadas a través de la epidermis (5, 6). En la histopatología es posible encontrar hallazgos de las 4 enfermedades perforantes clásicas. También es posible encontrar en un paciente más de un patrón histopatológico (5). Como diagnósticos diferenciales se incluyen prurigo simple, prurigo nodular, foliculitis bacteriana, foliculitis micótica y acné vulgar (4, 5). El tratamiento no está estandarizado, se han utilizado emolientes, queratolíticos retinoides tópicos, orales y fototerapia UVB de banda angosta. En muchos casos la mejoría se presenta luego del trasplante renal (4). La calcifilaxis urémica fue descripta por Bryant y White en 1898. Es una manifestación poco común asociada a la falla renal crónica en pacientes que realizan diálisis peritoneal y/o hemodiálisis por tiempo prolongado, trasplantados renales, enfermedad inflamatoria intestinal, tumores malignos de mama, mieloma múltiple, e hiperparatiroidismo (7, 8).

Se caracteriza por calcificación de la media de los vasos de pequeño y mediano calibre que conduce a isquemia y necrosis de los tejidos (9). La fisiopatogenia se desconoce pero están descriptos factores de riesgo como el sexo femenino, el hiperparatiroidismo, suplemento con vitamina D, hiperfosfatemia, hipercalcemia, hipertensión arterial y diabetes. Además el riesgo de calcifilaxis aumenta a mayor duración del tratamiento dialítico (8). La clínica inicial consiste en una mácula violácea retiforme muy dolorosa que se ulcera. Éstas adoptan forma estrellada y son muy dolorosas (7). Los pacientes suelen presentar alteración del metabolismo fosfo-cálcico con hiperparatiroidismo secundario. El compromiso en piel puede ser acral o proximal, siendo este último de peor pronóstico (10). Se plantean diagnósticos como diferenciales vasculitis necrotizante, pioderma gangrenoso, ulceras isquémicas, ulcera hipertensiva de Martorell y crioglobulinemia entre otros (10). El diagnóstico es clínico y se confirma con la histopatología en la cual se puede apreciar calcificación

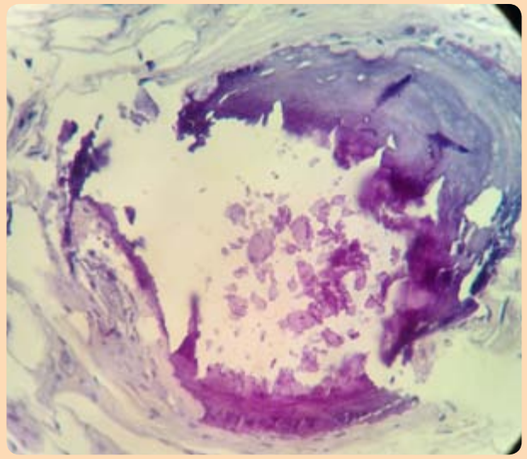

Figura 4. : (HE-100x). Dermis papilar con fibrosis y capilares agrupados, focos de calcificación de la pared vascular.

La **insuficiencia renal crónica** es el resultado del **daño del parénquima renal** por diferentes causas; la piel y las uñas se hallan comprometidas de diversas formas.

de la capa media de las arteriolas de mediano y pequeño calibre en la unión dermo-epidérmica y el tejido celular subcutáneo (10). En cuanto a exámenes complementarios la radiografía de regiones acrales afectadas puede mostrar calcificaciones vasculares y extravasculares (8). El tratamiento consiste en normalizar los productos de calcio y fosforo, aumentar la frecuencia de diálisis a 5-6 veces por semana con baja concentración de calcio, ligadores de fosfato. En presencia de hiperparatiroidismo y cuando el tratamiento conservador falla, se puede realizar paratiroidectomia (9, 8). Otra opción terapéutica es el tiosulfato de sodio que actúa disolviendo los depósitos de calcio, además de presentar propiedades vasodilatadoras y antioxidantes que mejoran rápidamente la sintomatología. Los bifosfonatos también pueden utilizarse como alternativas terapéuticas ya que actúan inhibiendo la calcificación arterial. También se describe dentro de los posibles tratamientos el oxígeno hiperbárico, que actuaría mejorando la cicatrización y disminuiría el riesgo de infección por liberación de especies reactivas de oxígeno (8). La mortalidad es muy alta varía entre un 60 al 80%, siendo la causa más frecuente la sepsis por infección de las ulceras necróticas, como en el caso de nuestro paciente (7). El interés de la publicación radica en comunicar el caso de un paciente joven que se hallaba en tratamiento con hemodiálisis que evolucionó con dos dermatosis asociadas a dicho tratamiento las cuales suelen observarse en pacientes de mayor edad. Deseamos hacer hincapié en la importancia de la evaluación dermatológica para el diagnóstico y tratamiento precoz de dermatosis propias de los pacientes en falla renal dializados.

Referencias

1. Fernández M, Topete R. Dermatosis en pacientes con insuficiencia renal crónica terminal. *Dermatología Rev Mex*. 2011; 55(6): 352-358.
2. Alonso C, Del Coro V, Di Nicolantonio MA, Porfiri GN y colab. Manifestaciones cutáneas en pacientes hemodializados Nuestra experiencia. *Arch. Argent. Dermatol*. 2006; 56: 17-22.
3. Gonzalez L, Gomez S, Vazquez F, Allende B. Dermatosis perforante adquirida: presentación de 8 casos. *Actas Dermosifiliogr*. 2014; 105 (6): 39-43.
4. González V, Acevedo A, Ganem E. Dermatosis con eliminación transepidérmica clásicas. *Rev Cent Dermatol Pascua*. 2002; 11 (1): 40-48.
5. Castellanos Posse ML, Nocito JM , Marchesi C, Mazzini MA. Dermatosis perforantes presentación de 8 casos. *Med Cutan Iber Lat Am*. 2012; 40 (5):147-153.
6. Araya I, Urbina F, Misad C, Dermatosis con eliminación transepidérmica. *Rev Chil Dermatol*. 2000, 16 (1): 48-54.
7. Chang P, Lizama Auyón EM. Calcifilaxis sistémica asociada con insuficiencia renal crónica. *Dermatología Rev Mex*. 2016; 60 (4): 338-343.
8. Campoy MV, Ibañez MJ, Luna A, Matamoros E, y colab. Calcifilaxis. A propósito de 3 casos. *Arch Argent Dermatol*. 2014 : 64 (6): 219-224.
9. Weenig RH, Sewell LD, Davis MD, McCarthy JT. Calciphylaxis: natural history, risk factor analysis, and outcome. *J Am Acad Dermatol.* 2007; 56 (4): 569-579.
10. Jimenez D, Garcia M, Linares Calcinosis cutis y calcifilaxis. *Actas Dermosifiliogr*. 2015; 106 (10): 785-794.

Siringofibro-adenoma ecrino reactivo

Reactive eccrine syringofibroadenoma

Autores
/ Marzari María Clara[1]
/ Maina Paula[2]
/ Pasquali Georgina[2]
/ Chaud Graciela[3]

Palabras claves

siringofibroadenoma ecrino reactivo, traumatismo.

Resumen

El siringofibroadenoma ecrino (SFAE) es una rara proliferación anexial benigna de etiología desconocida. La presentación clínica es inespecífica y variable. Se presenta el caso de un paciente masculino con antecedentes de fractura de peroné izquierdo que presentó esta patología en su variante reactiva.

Keywords

reactive eccrine syringofibroadenoma, traumatism.

Abstract

Eccrine syringofibroadenoma (SFAE) is a rare benign adnexal proliferation of unknown etiology. The clinical presentation is nonspecific and variable. We present the case of a male patient with a history of left fibula fracture that presented this pathology in its reactive variant.

Correspondencia

Marzari María Clara
E-mail: marzariclara@gmail.com
Dirección: Belgrano 1502, Córdoba.
Teléfono: (+54) 0351 434-4107

Educandonos. 2019; 5 (3): 44-47.

[1] Médico residente*
[2] Médico dermatólogo*
[3] Jefe de Servicio Dermatología*
*Servicio de Dermatología, Hospital Misericordia, Córdoba, Argentina.

INTRODUCCIÓN

El siringofibroadenoma ecrino (SFAE) es una neoplasia anexial cutánea, con diferenciación acrosiringea ecrina. Presenta hallazgos clínicos variables y características histológicas particulares. Fue descripto por primera vez por Mascaro en 1963 (1).

Actualmente se clasifica en cinco tipos dependiendo de su número, patrón y características asociadas; el subtipo reactivo ha generado gran interés por su rareza y asociación con dermatosis inflamatorias; estas producen daño y reparación tisular repetida lo que genera hiperplasia reactiva del conducto ecrino (1, 2). Alrededor de 50 casos han sido reportados globalmente (3). Se presenta a continuación un paciente de sexo masculino con diagnóstico de siringofibroadenoma ecrino reactivo.

CASO CLÍNICO

Paciente de sexo masculino, 70 años de edad, trabajador rural, sin antecedentes personales de relevancia, consultó en el Servicio de Dermatología del Hospital Misericordia, Córdoba, por lesión tumoral en pierna izquierda de más de diez años de evolución, asintomática, que aparece a partir de un traumatismo local (fractura de peroné).

Al examen físico se observaba en tercio inferior de pierna y tobillo izquierdo masa tumoral que rodeaba la circunferencia de la extremidad, superficie verrugosa, color rosado con costras amarillentas secundario a la desecación de material seroso, de bordes netos, irregulares, consistencia sólida, sin signos de flogosis (figuras 1 y 2). Se realizaron métodos complementarios: Laboratorio de rutina: citológico, función renal, eritrosedimentación, recuento de plaquetas, hepatograma, ionograma, glucemia dentro de límites de normalidad. Radiografía de pierna izquierda: sin compromiso óseo. Ecografía de partes blandas: lesión levemente hipoecogénica que afecta tejido celular subcutáneo, espesor 26 mm, sin imágenes nodulares ni colecciones. Cultivo para hongos, bacterias y micobacterias atípicas: negativos. Biopsia de piel: epidermis sin atipia, con hiperparaqueratosis, acantosis y papilomatosis, la misma se extiende en profundidad formando cordones e hileras epiteliales. La dermis subyacente presenta proliferación de pequeños conductos ecrinos y vasos sanguíneos dilatados, inmersos en un estroma edematoso, rodeado por infiltrado linfomonocitario, polimorfonuclear neutrófilo. No se observan elementos micóticos ni de malignidad (figura 3). El tratamiento instaurado fue la escisión quirúrgica completa de la lesión más autoinjerto de piel, con excelente evolución. Sobre la base de los antecedentes, la presentación clínica y la histopatología se realizó el diagnóstico de SFAE y se lo considero reactivo debido a la naturaleza traumática de la lesión.

COMENTARIOS

El siringofibroadenoma ecrino es un tumor anexial benigno, infrecuente; se origina en el acrosiringio o conducto dérmico ecrino o se diferencia hacia este. Starink clasificó al SFAE en 5 subtipos:

1. SFAE solitario, es el más común, y suele aparecer en las regiones distales de las extremidades.
2. SFAE múltiple asociada con el síndrome de Schopf-Schulz-Passarge (cistos de párpados, hipotricosis, hipodoncia, hipoplasia de uñas) o síndrome de Clouston (queratodermia palmoplantar, alopecia parches, distrofia ungueal).
3. SFAE múltiple sin anomalías cutáneas asociadas.
4. SFAE lineal no familiar unilateral (referido también como SFAE nevoide) probablemente representa un mosaico genético causado por una mutación postsomática en una etapa embrionaria temprana.
5. SFAE reactivo, proceso ductal hiperplásico o hamartomatoso iniciado por el daño repetido a las estructuras écrina por dermatosis inflamatoria crónica, traumatismos y algunas neoplasias (1-4).

La patogénesis es poco clara, aunque basándose en pocos estudios moleculares, se ha afirmado que la vía de señalización de Wnt / β-catenina desempeña un papel central, la pérdida de inhibición o sobreexpresión puede conducir a una diferenciación y proliferación celular anormal de la epidermis (5-7). Afecta a adultos mayores sobre todo en la séptima y octava décadas de la vida.

La presentación clínica es inespecífica y variable. Los siringofibroadenomas ecrinos pueden corresponder a lesiones solitarias, pápulas, placas y nódulos verrugosos de tamaños variables, solitarios o múltiples, coalescentes, firmes, rosado o de color piel; con un patrón simétrico. Los sitios más afectados son los pies o porción distal de miembros inferiores. Otras localizaciones son la cara, el dorso, el abdomen, los glúteos y las uñas (8, 9).

En cuanto a los diagnósticos clínicos diferenciales se plantea la tuberculosis verrucosa cutis, infecciones

Figura 1. Masa tumoral que rodea la circunferencia de la extremidad inferior izquierda, superficie verrugosa, color rosado con costras amarillentas, de bordes netos, irregulares, consistencia sólida, sin signos de flogosis.

Figura 2. Tumoración verrugosa a mayor aumento.

El **siringofibroadenoma ecrino (SFAE)** es una rara **proliferación anexial benigna** de etiología desconocida. La presentación clínica es inespecífica y variable.

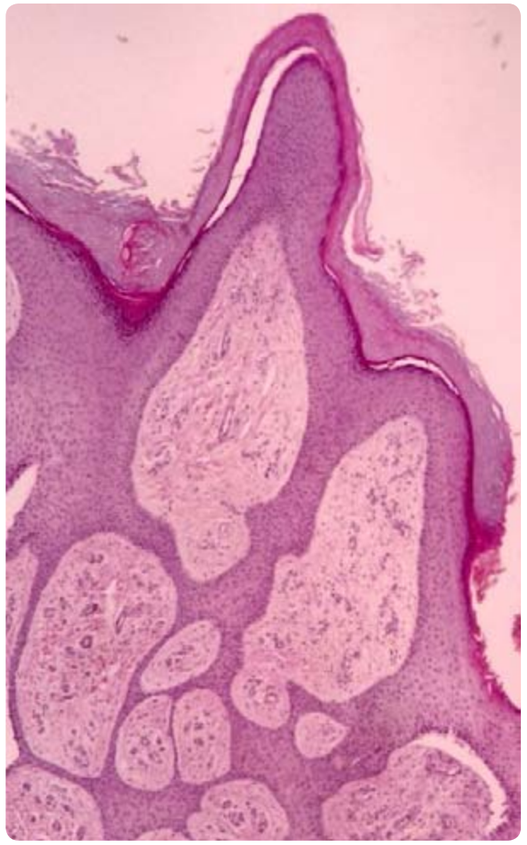

Figura 3. (HE10X) Epidermis con hiperqueratosis, acantosis, papilomatosis, la misma se extiende en profundidad formando cordones e hileras epiteliales. Dermis proliferación de pequeños conductos ecrinos inmersos en un estroma edematoso, rodeado por infiltrado inflamatorio linfomonocitario.

micobacterianas atípicas, micosis profundas y carcinoma de células escamosas (3-5).

Desde el punto de vista histopatológico se observan múltiples cordones anastomóticos de células epiteliales benignas, rodeados de un estroma fibrovascular laxo. Los cordones epiteliales muestran diferenciación ductal. Dentro de los cordones anastomóticos, se observan ocasionales conductos ecrinos luminales, debiendo diferenciarlo del fibroepitelioma de Pinkus, el tumor del infundíbulo folicular o del carcinoma de células escamosas (7-9).

En inmunohistoquímica, las células ductales se tiñen positivamente con S-100, antígeno carcinoembrionario (CEA) y CK-19, pero en presencia de cicatrización, CEA y CK-19 pueden ser negativos (7). Esta enfermedad generalmente sigue un curso benigno.

El tratamiento del SFAE depende del número, localización y resecabilidad de las lesiones, siendo la escisión simple el tratamiento de elección en las formas solitarias. Otras opciones de tratamiento incluyen la ablación con láser de CO 2 o radioterapia para lesiones en sitios difíciles de tratar (9).

Referencias

1. Delgado V, Restrepo R. Siringofibroadenoma ecrino reactivo. *Rev Asoc Colomb Dermatol*. 2012; 20: 385-386.
2. Bernat-García J, Mateu-Puchades A, Marquina-Vila A. Tumoración en el primer dedo del pie izquierdo. Siringofibroadenoma ecrino. *Actas Dermosifiliogr*. 2013; 104: 523-524.
3. Rodríguez-Díaza E, Bravo Piris J, Armijo M. Hiperplasia siringofibroadenomartosa en las neoplasias cutáneas. *Actas Dermosifiliogr*. 1998; 89: 309-314.
4. Temnithikul B, Jerasutus S, Sudtikoonaseth P, Voravutinon N, et al. Siringofibroadenoma ecrino (ESFA): un informe de dos casos. *Dermatol Pract Concept*. 2016; 6 (1): 5-8.
5. Grilli R, Requena L. Fibroadenoma cutáneo. En: Requena L. *Neoplasias anexiales cutáneas*. Madrid: Grupo Aula Médica; 2004. p. 67-72.
6. Mattoch IW, Pham N, Robbins JB, Bogomilsky J, et al. Reactive eccrine syringofibroadenoma arising in peristomal skin: an unusual presentation of a rare lesion. *J Am Acad Dermatol*. 2008; 58: 691-696.
7. Anup K, J Firdous, Dharmendra K, Shyam S. A case report of reactive solitary eccrine syringofibroadenoma. *Indian Dermatol Online J*. 2017; 8 (1): 35-38.
8. Desai CA, Khopkar U. Reactive eccrine syringofibroadenoma in hyperkeratotic eczema. *Indian Dermatol Online J*. 2016; 7: 325-327.
9. Changchien Uihlein L, Saavedra AP, Johnson RA. Siringofibroadenoma ecrino. En: Goldsmith, Katz, Gilchrest, et al. *Fitzpatrick Dermatología en Medicina General*. Vol. 2. 8° edición. España. Editorial Panamericana. 2014. Pág. 1347-1348.

Tratamiento del angioedema por déficit de C1-inhibidor

Treatment of angioedema due to C1-inhibitor deficiency

Autores
/ Rodriguez Scarso M. Agostina[1]
/ Song Andrea[2],
/ Carbia Sergio[3]
/ Glorio Roberto[4]

Palabras claves

angioedema, deficiencia de C1-inhibidor, tratamiento del angioedema.

Resumen

El angioedema se define como un edema local, autolimitado y de corta duración, debido a un aumento de la permeabilidad vascular, con la consiguiente extravasación de plasma en las capas profundas de piel y mucosas. Generalmente son causados por dos mediadores, histamina y bradiquinina, y puede cursar con ronchas como manifestación de urticaria, frecuentemente alérgica y secundaria a histamina, o sin ronchas donde el mediador principal es la bradicinina. En este articulo se describe el tratamiento del angioedema hereditario, no alérgico, sin ronchas, secundario a deficiencia de C1-inhibidor, tanto hereditario como adquirido. Se realiza una actualización del tema.

Keywords

angioedema, C1-inhibitor deficiency, treatment.

Abstract

Angioedema is defined as local, self-limiting, non-durable and short due to edema, that owing to an increased vascular permeability, with resulting plasma extravasation in the deep layers of the skin and mucosae. Most cases of angioedema are caused by two mediators, histamine and bradykinin. Angioedema can occur with wheals as a manifestation of urticaria, frequently allergic and secondary to histamine, and without wheals in which the main mediator is bradykinin. In this article we describe the treatment of non-allergic angioedema without wheals, secondary to C1-inhibitor deficiency, both hereditary and acquired. An update is made.

Correspondencia

Rodriguez Scarso Maria Agostina
E-mail: agosrodriguez89@hotmail.com
Dirección: Jose A Cabrera 3380, 6° B.
CP 1186. CABA
Teléfono: (+54 11) 4911-5555

Educandonos. 2019; 5 (3): 48-54.

[1] Médica cursista en dermatología (UBA). Jefe de residentes*
[2] Médica cursista en dermatología (UBA)*
[3] Docente adscripto en dermatología (UBA). Médico de planta*
[4] Profesor Regular Adjunto (UBA). Doctor en medicina (UBA)*
*Servicio de Dermatología. Hospital Municipal José Maria Penna, CABA, Buenos Aires, Argentina.

INTRODUCCIÓN

El angioedema es un motivo de consulta frecuente en los servicios de emergentología, dermatología y alergia e inmunología. En los casos de déficit de C!-inhibidor tras el correcto diagnóstico resultará clave instaurar tratamientos específicos debido a que estos pacientes pueden fallecer debido al riesgo de asfixia. Los angioedemas ocasionados por este déficit se deben a una activación descontrolada de la vía clásica del complemento, con activación de la vía calicreína-cinina que conduce, en última instancia, a la liberación de bradicinina responsable de la vasodilatación, el aumento de la permeabilidad vascular y el angioedema. Debe tenerse en cuenta que el término angioedema se refiere a la inflamación abrupta y de corta duración de la piel, las membranas mucosas (incluyendo los revestimientos epiteliales del tracto respiratorio superior e intestinal) o ambas, debido a una reacción de vasodilatación localizada ocasionada por la liberación de uno o más mediadores. A nivel cutáneo se manifiesta por tumefacción eritematosa o color piel, asimétrica y no pruriginosa, que resuelve sin dejar cicatrices ni discromías, localizada en áreas donde la piel es más laxa, especialmente cara y genitales, pudiendo comprometer cualquier otro sitio como cara, extremidades, orofaringe, laringe y aparatos genitourinario o intestinal (1). Su triada característica es episodios recurrrentes de angioedema cutáneo, dolor abdominal (que puede simular un abdomen agudo y requerir un procedimiento quirúrgico innecesario) y edema laríngeo (observado en 50% de los pacientes y que constituye el evento más dramático debido al riesgo de asfixia). Los angioedemas se clasifican en distintos subtipos (alérgico, inducido por antiinflamatorios no esteroideos, idiopático, asociado a urticaria [crónica, idiopática o autoinmune, físicas, colinérgica, por contacto], infecciones e infestaciones, con eosinofilia, hereditario por déficit de C1-inhibidor (AEH), deficiencia adquirida de C1 inhibidor (AEA) e inducido por inhibidores de la enzima convertidora de angiotensina (IECA) (2) enfatizando esta puesta al día en el tratamiento de los angioedemas por déficit de C1-inhibidor, tanto hereditarios como adquiridos (1- 4).

TRATAMIENTO DEL ANGIOEDEMA HEREDITARIO

El tratamiento debe dirigirse a los ataques agudos y a la profilaxis a corto plazo (para prevenir un ataque ante situaciones de estrés) y a largo plazo (para minimizar la frecuencia y gravedad de las recurrencias). Los objetivos terapéuticos están dirigidos contra la bradicinina al regular su formación, mejorar la eficacia en degradarla y/o antagonizar sus efectos a nivel del receptor (Cuadro I). En el angioedema por C1-inhibidor adquirido grave, además del tratamiento sintomático, la terapia de la enfermedad subyacente (usualmente síndromes linfoproliferativos) es esencial para disminuir la producción de anticuerpos contra C1-Inhibidor (5).

ATAQUES AGUDOS:

El objetivo del tratamiento del ataque agudo es disminuir la gravedad y duración de los síntomas para evitar la mortalidad recordando que los angioedemas por C1-inhibidor no responden al tratamiento convencional con antihistamínicos, corticoides y adrenalina. Existen cuatro tipos de drogas para este tratamiento que son los concentrados de C1 inhibidor, el antagonista del sistema de las quininas (Ecallantide), el antagonista del receptor B2 de la bradicinina (Icatibant) y el plasma fresco congelado.

- **Concentrados de C1 inhibidor: - Derivado de plasma humano (pdC1-inh):** Se obtiene al separar C1-Inhibidor de plasma humano de dadores seleccionados. Se administra por vía endovenosa a razón de 20 µg/kg durante 3 a 5 minutos. La mejoría clínica ocurre a los 30 minutos y menos del 5 %, requieren una segunda dosis a aplicarse 2 horas después de la primera. La seguridad y tolerabilidad son buenas, y, aunque existe riesgo de reacciones alérgicas, la incidencia es muy baja. Además su uso no se ha asociado a transmisión de HIV ni hepatitis B o C6. Puede indicarse en embarazo, lactancia y niños pequeños. **- C1-inhibidor recombinante (rhC1-Inh):** Es un derivado de la leche purificada de conejos transgénicos presentando idéntico mecanismo de acción que pdC1-Inh. Está contraindicado en pacientes con alergia a conejos o sus productos derivados (6).

- **Antagonista del sistema de las quininas:** El ecallantide es una proteína recombinante producida por la levadura Pichia pastoris constituyéndose en un inhibidor reversible, potente y de alta especificidad de la calicreína plasmática humana, sin afectación de los sistemas de complemento y coagulación. Al

inhibir la actividad de la calicreína inhibe la escisión del cininógeno de alto peso molecular a bradicinina y la activación de FXIIa deteniendo el mecanismo de retroalimentación positiva que conduce a la producción adicional de calicreína. Aprobado sólo en Estados Unidos únicamente para el tratamiento agudo en mayores de 12 años como fármaco de primera línea para el angioedema agudo laríngeo, los ataques gastrointestinales ylos ataques cutáneos severos. La dosis es de 30 mg aplicada distante al área afectada por el angioedema. y su principal limitación es el riesgo de reacciones de hipersensibilidad potencialmente graves, incluso anafilaxia, en hasta 4% de los pacientes tratados (3, 6, 7).

- **Antagonista del receptor B2 de la bradicinina:** El icatibant es un péptido sintético que se comporta como un antagonista competitivo específico y selectivo del receptor B2 de la bradicinina, al impedir su unión al receptor, previniendo la vasodilatación y el aumento de la permeabilidad capilar. Está indicado para el tratamiento de todos los tipos de ataques de AEH en pacientes mayores de 18 años a dosis de 30 mg por vía subcutánea pudiendo administrarse hasta 3 dosis en el día. El 90% de los pacientes presentan reacciones locales transitorias en el lugar de inyección (eritema, ronchas, prurito y sensación de ardor) y otros efectos adversos poco frecuentes incluyendo náuseas, dolor abdominal, fiebre, mareos y cefalea. Se debe tener precaución en pacientes con enfermedad cardíaca isquémica aguda porque este fármaco puede disminuir el flujo coronario (6).

- **Plasma fresco congelado (PFC):** El PFC se ha retirado de las recomendaciones internacionales de tratamiento debido a la disponibilidad mundial de concentrado de C1-inhibidor y a los riesgos asociados a su uso (8). Su uso es controvertido porque no sólo repone C1-Inhibidor, sino también los sustratos en los que éste actúa (FXII, precalicreína, y cininógeno de alto peso molecular), lo que supone un riesgo de agravamiento del ataque. El riesgo actual de transmisión de enfermedades infecto-contagiosas es muy bajo porque el PFC se obtiene de donante único (y no de plasma de pool), y cada unidad se somete a estrictas pruebas serológicos para marcadores virales. Está disponible en la variante plasma tratado con solvente/detergente, caraterizado por la inactivación de virus con envoltorio lipídico [como HIV, HTLV, y hepatitis (B y C)], aunque no elimina priones o virus sin envoltorio como hepatitis A o parvovirus (6). En países donde no hay disponibilidad de concentrado de C1-Inhibidor, icatibant y ecallantide, puede usarse PFC en los ataques agudos, a dosis de 2 unidades iniciales que pueden repetirse cada 2 a 4 horas hasta mejoría clínica (8). Al respecto, en nuestro país, han sido aprobadas por la Administración Nacional de Medicamentos, Alimentos y Tecnología (ANMAT) (6) pdC1-inh e icatibant.

PROFILAXIS:

Los pacientes candidatos a recibir estos tratamientos son aquellos que no logran controlar su enfermedad con un adecuado tratamiento a demanda.

- Profilaxis a largo plazo: Indicaciones: a) Más de un episodio severo al mes, o más de 5 días incapacitado para cumplir funciones habituales en un mes. b) Más de un episodio de dolor abdominal severo por año. c) Algún episodio de angioedema en cabeza o cuello. e) Episodios frecuentes de angioedema periférico o genital. f) Requerimiento de más de una dosis de concentrado de C1-inh al año (4).

Los fármacos indicados son los andrógenos atenuados y los antifibrinolíticos.

- **Andrógenos atenuados:** Son los fármacos de primera elección para profilaxis a largo plazo al activar la producción hepática de C1-Inhibidor, probablemente por aumento en la expresión del ARNm. Se recomiendan danazol (200 mg cada 2 a 3 días) o estanozolol (1 a 2 mg/día). El inconveniente de su administración es el riesgo de efectos adversos con el uso prolongado como aumento de peso, irregularidades menstruales, virilización, mialgias, cefaleas, cambios en el estado de ánimo, aumentos en el nivel de creatin-fosfokinasa, elevación de transaminasas y alteraciones del perfil lipídico. Se han descrito adenomas hepáticos y, aunque infrecuentemente, carcinoma hepatocelular, sobre todo luego de 10 años de tratamiento. Como pauta de control se recomiendan pruebas de función hepática y perfil lipídico cada 6 a 12 meses y ecografía hepática cada 2 años los primeros 10 años de tratamiento y luego anualmente. En caso de falta de eficacia o efectos secundarios, se deben utilizar los agentes antifibrinolíticos, y en último lugar los concentrados de C1-inhibidor (9).

- **Antifibrinolíticos:** Al ser inhibidores competitivos de la activación del plasminógeno limitan el consumo de C1-Inhibidor por la plasmina en pacientes con AEH o AEA. Existen dos fármacos antifibrinolíticos para el tratamiento de AEH, el ácido épsilon-amino-caproico, (hasta 16 g/día) y el ácido tranexámico (20 a 50 mg/kg/día con dosis máxima de 4 a 6 g/día). Los eventos adversos incluyen hipotensión ortostática, náuseas, diarrea, cefalea y mialgias y rara vez rabdomiólisis. Están contraindicados ante antecedentes de tromboembolias, trombosis y trombofilia. Se recomienda el control de los pacientes cada 6 meses con estudios de función renal, creatin-fosfokinasa, aldolasa y enzimas hepáticas. Además, deben controlarse los daños retinales y el glaucoma. Su uso durante el embarazo está contraindicado10 y son de elección para la profilaxis a largo plazo en la edad pediátrica (11).

- Profilaxis a corto plazo: Está indicada antes de una intervención quirúrgica (en especial dentales y otorrinolaringológicas), o procedimiento traumático (fibroscopía, biopsia o intubación), principalmente en áreas donde habitualmente se manifiesta el angioedema, incluso en formas mínimas o asintomáticas de la enfermedad, debido al riesgo de desarrollo de una crisis laríngea mortal. Se recomienda también en niños y mujeres hasta en el último trimestre del embarazo. Los tratamientos que pueden utilizarse son el concentrado de pdC1-Inh, los andrógenos atenuados y los antifibrinolíticos.

- **Concentrado de pdC1-Inh** a dosis de 20 µg/kg, una hora antes del procedimiento. Si no se dispone de pdC1-Inh puede administrarse plasma [2 unidades (10 ml/kg en niños)] hasta 6 horas antes del procedimiento programado.

- **Andrógenos atenuados** a altas dosis 5 a 7 días previos y 2 a 5 días posteriores al procedimiento como danazol (2.5 a 10 mg/kg/día, hasta un máximo de 600mg/día) o estanozolol (2 a 6 mg/día).

- **Agentes antifibrinolíticos**, 48 horas antes y después del procedimiento como ácido tranexámico (4 g/día) o ácido épsilon-amino-caproico (10 mg/día) (6, 10).

La decisión sobre qué agente prescribir debe basarse en la disponibilidad de los tratamientos, y la relación costo-beneficio ya que no hay estudios comparativos que evalúen la eficacia de los andrógenos y concentrado de C1-Inhibidor para la profilaxis a corto plazo (12). Además, deben minimizar los pacientes factores exacerbantes como traumas, (inclusive los relativamente menores, como sentarse en una superficie dura durante un tiempo prolongado), estrés, infecciones (especialmente orales, dentarias o por Helicobacter pylori) y fármacos [estrógeno dependientes (utilizados como reemplazo hormonal o anticonceptivos) o IECA)]. Por lo tanto, ante un cambio en la frecuencia de los ataques de angioedema, debe siempre descartarse un factor exacerbante (12, 13).

El término **angioedema se refiere** a la **inflamación abrupta y de corta duración** de la piel, las membranas mucosas o ambas, debido a una reacción de vasodilatación ocasionada por la liberación de uno o más mediadores.

TRATAMIENTO DEL ANGIOEDEMA ADQUIRIDO

El tratamiento debe dirigirse a la prevención/reversión de los síntomas del angioedema y al tratamiento de la enfermedad asociada (46% de los pacientes con AAE padecen un trastorno hematológico (gammapatía monoclonal de significado incierto o linfoma de células B) pudiéndose sólo detectar autoanticuerpos anti-C1-inhibidor (74%) sin evidencia clínica o hematológica de la enfermedad linfoproliferativa (14).

TRATAMIENTO DE LOS ATAQUES AGUDOS

- **Reemplazo de C1-Inhibidor** [pdC1-Inh o rhC1-Inh a dosis inicial de 1000-2000 U (20 µg/kg)]. Son la primera línea de tratamiento para ataques severos que involucran el tracto respiratorio superior o gastrointestinal. Puede la sintomatología ser refractaria requiriendo un aumento progresivo de dosis debido a la alta concentración de anticuerpos anti-C1-Inhibidor (15).

- **Icatibant** (30 mg/día) es una alternativa útil al proporcionar un alivio eficaz de los síntomas. Al respecto Zanichelli et al demostraron que el icatibant tiene un perfil de eficacia y seguridad en AEA similar al reportado para AEH. En este estudio 48/50 ataques fueron moderados a severos y luego del tratamiento con icatibant sólo 1 caso requirió la repetición de una segunda inyección con resolución completa 14 horas después (16).

- **Ecallantide** también ha demostrado su eficacia en pacientes con ataques agudos y/o resistencia a la terapia de reemplazo con C1-Inh (17).

Por último, en caso que los fármacos mencionados no se encuentran disponibles, debe administrarse plasma en forma urgente a una dosis inicial de 2 unidades (10).

PROFILAXIS:

- **Agentes antifibrinolíticos** (18)

- **Andrógenos atenuados** (danazol, estanozolol) que parecen ser menos efectivos que los antifibrinolíticos

- **Infusiones de C1-Inhibidor** (19)

- **Inmunosupresores** (ciclofosfamida, con o sin corticoides) que si bien suprimen la formación de autoanticuerpos anti-C1-Inhibidor su uso es cuestionable debido a los potenciales efectos secundarios y sólo deben considerarse ante ataques agudos muy graves y recurrentes (19).

- **Rituximab:** Se han comunicado casos de erradicación de los síntomas en pacientes con AEA refractario a terapias convencionales, así como remisión efectiva del angioedema en el contexto de una enfermedad autoinmune o un linfoma de células B con la administración de rituximab a dosis estándar (375 mg/m2/semana). Este fármaco, al ser un anticuerpo monoclonal anti-CD20 induce el agotamiento de los linfocitos B con la posterior disminución en los títulos de autoanticuerpos anti-C1-inhibidor (20). Resulta importante repetir que aunque no se identifique una condición asociada inicialmente, los pacientes con AEA deben ser monitoreados cuidadosamente en búsqueda de neoplasias malignas, especialmente linfomas de células B.

El **angioedema** es causado generalmente por dos mediadores, **histamina y bradiquinina**, y puede cursar con ronchas como manifestación de urticaria, o sin ronchas donde el mediador principal es la bradicinina.

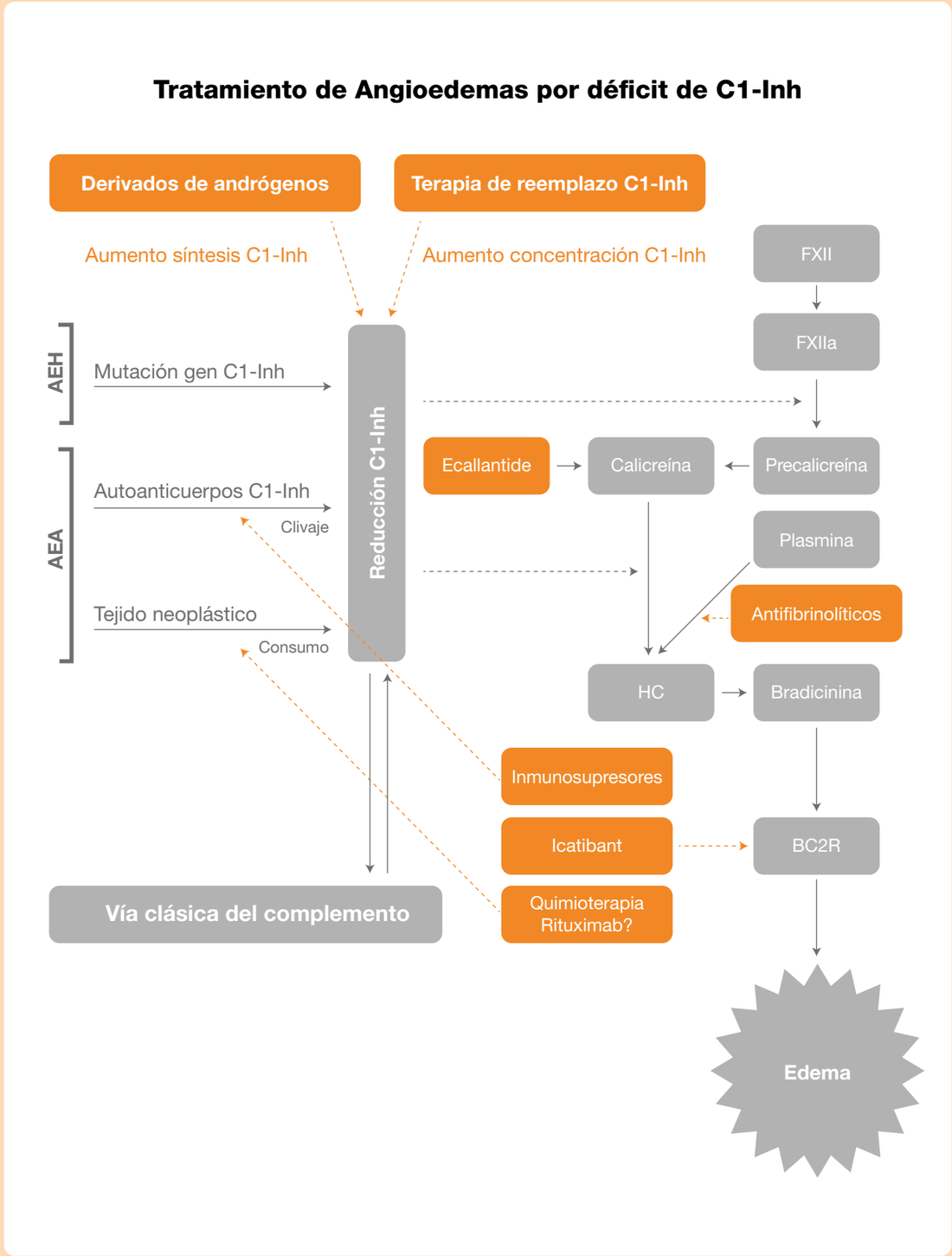

Cuadro 1: Tratamiento de Angioedemas por déficit de C1-Inh

CONCLUSIÓN

Ante un paciente con angioedema, especialmente si no se acompaña de ronchas, es fundamental distinguir si el mismo es mediado por histamina o bradicinina porque este último no responderá al tratamiento convencional con antihistamínicos, corticoides o adrenalina.

El reconocimiento de los síntomas por parte de los servicios de emergencia resulta clave al disminuir el riesgo de retraso diagnóstico y así poder ofrecer una terapéutica adecuada evitando procedimientos invasivos innecesarios y disminuyendo la mortalidad por asfixia. Es importante entrenar al paciente en el reconocimiento de los síntomas para poder recibir atención y tratamiento oportunos, al igual que deben ofrecerse profilaxis de los ataques cuando vayan a estar expuestos a factores precipitantes.

En el caso de los AEA-C1-inhibidor debe tenerse en cuenta su relación con síndromes linfoproliferativos debiendo estos pacientes ser sometidos a exámenes de detección de un trastorno linfoproliferativo de células B subyacente al momento del diagnóstico y, en caso de no encontrarse, repetirse anualmente.

Referencias

1. Caballero T, et al. Consensus statement on the diagnosis, management, and treatment of angioedema mediated by bradykinin. Part I. Classification, epidemiology, pathophysiology, genetics, clinical Symptoms, and diagnosis. *J Invest Allergol Clin Immunol*. 2011; 21(5): 333-347.
2. Kaplan AP, Greaves MW. Angioedema. *J Am Acad Dermatol.* 2005; 53 (3): 373-388.
3. Bova M, De Feo G, Parente R, et al. Hereditary and acquired angioedema: heterogeneity of pathogenesis and clinical phenotypes. *Int Arch Allergy Immunol.* 2018; 175 (3): 126-135.
4. Cicardi M, Aberer W, Banerji A, De Pasquale T, et al. Classification, diagnosis, and approach to treatment for angioedema: consensus report from the Hereditary Angioedema International Working Group. *Allergy*. 2014; 69 (5): 602-616.
5. Paul MB. Hereditary Angioedema. Therapies old and new. *N Engl J Med*. 2010; 363 (6): 581-583.
6. Malbran A, Malbran E, Menendez A, Fernandez Romero D. Angioedema hereditario. Guía del tratamiento agudo en la Argentina. *Medicina*. 2014; 74: 198-200.
7. Bork K, Hardt J, Schicketanz K-H, Ressel N. Clinical studies of sudden upper airway obstruction in patients with hereditary angioedema due to C1 esterase inhibitor deficiency. *Arch Intern Med*. 2003; 163 (10): 1229-1235.
8. Caballero Molina T, Pedrosa Delgado M, Gómez Traseira C. Angioedema hereditario. *Med Clin*. 2015; 145 (8): 356-365.
9. Riedl MA. Critical appraisal of androgen use in hereditary angioedema: a systematic review. *Ann Allergy Asthma Immunol*. 2015; 114(4): 281-288.
10. Pedraz J, Daudén E, García-Diez A. Manejo práctico del déficit de C1 inhibidor. *Actas Dermosifiliogr*. 2007; 98 (4): 240-249.
11. Farkas H, Harmat G, Fáy A, Fekete B, et al. Erythema Marginatum Preceding an acute oedematous attack of hereditary angioneurotic oedema. *Acta Derm Venereol*. 2001; 81 (5): 376-377.
12. Zuraw BL. Hereditary angioedema. *N Engl J Med*. 2008; 359: 1027-1036.
13. Zuraw BL, Bernstein JA, Lang DM. A focused parameter update: Hereditary angioedema, acquired C1 inhibitor deficiency, and angiotensin-converting enzyme inhibitor–associated angioedema. *J Allergy Clin Immunol*. 2013; 131(6): 1491-1493.
14. Cicardi M, Zanichelli A. Acquired angioedema. *Allergy Asthma Clin Immunol*. 2010; 6: 14.
15. Wu MA, Castelli R. The Janus faces of acquired angioedema: C1-inhibitor deficiency, lymphoproliferation and autoimmunity. *Clin Chem Lab Med*. 2016; 54 (2): 207-214.
16. Zanichelli A, Bova M, Coerezza A, Petraroli A, et al. Icatibant treatment for acquired C1-inhibitor deficiency: a real-world observational study. *Allergy*. 2012; 67 (8): 1074-1077.
17. Patel NS, Fung SM, Zanichelli A, Cicardi M, et al. Ecallantide for treatment of acute attacks of acquired C1 esterase inhibitor deficiency. *Allergy asthma proc*. 2013; 34(1): 72-77.
18. Du Thanh A, Raison Peyron N, Drouet C, et al. Efficacy of tranexamic acid in sporadic idiopathic bradykinin angioedema. *Allergy*. 2009; 65 (6): 793-795.
19. bradykiniques acquis non médicamenteux. *La Presse Médicale*. 2015; 44 (1): 48-51.
20. Levi M, Cohn D, Zeerleder S, Dziadzio M, et. al. Long term effects upon rituximab treatment of acquired angioedema due to c1-inhibitor deficiency. *Allergy*. 2018; 74 (4): 834-840.

> “Uno de los pilares de la salud pública es la transparencia en la utilización de los recursos.”

Ramón Carillo

El rol del microbioma cutáneo y los avances más recientes para entender la biología del acné vulgar

Autores
/ Nardelli Andrea[1]
/ Surrette Michael[2]
/ Bercik Premysl[3]
/ Consigli Carlos[4]

Palabras claves

acne, microbiota cutánea, metagenómica, biofilms.

Resumen

El acné es una de las enfermedades cutáneas más comunes en todo el mundo y acarrea costos de atención médica importantes. Sin embargo, la fisiopatología de este trastorno no se conoce bien. Las interacciones huésped-microbioma que afectan tanto la homeostasis de la inmunidad innata como la adaptativa parecen ser un factor central en esta enfermedad, con observaciones recientes que sugieren que la composición y las actividades de la microbiota en el acné están perturbadas. *Staphylococcus epidermidis* y *Cutibacterium acnes* (*C. acnes*; anteriormente denominado *Propionibacterium acnes*) son dos habitantes principales de la piel que se cree que contribuyen a la enfermedad. En este artículo, revisamos los avances recientes en las interacciones de los microbios de la piel con la inmunidad del huésped, discutiendo la contribución de la disbiosis en la inmunobiología del acné, la formación de biopelículas (biofilms) y su importancia en la resistencia bacteriana, así como también exploraremos las nuevas terapias posibles basadas en el "microbioma" de la piel para el acné.

Keywords

acne, skin microbiota, metagenomics, biofilms.

Abstract

Acne is one of the most common skin diseases worldwide and carries significant health care costs. However, the pathophysiology of this disorder is not well understood. Host-microbiome interactions that affect both the homeostasis of innate and adaptive immunity appear to be a central factor in this disease, with recent observations suggesting that the composition and activities of the microbiota in acne are disturbed. *Staphylococcus epidermidis and Cutibacterium acnes* (*C. acnes*, formerly *Propionibacterium acnes*) are two main inhabitants of the skin that are believed to contribute to the disease. In this article, we review recent advances in the interactions of skin microbes with host immunity, discussing the contribution of dysbiosis in the immune-biology of acne, the formation of biofilms (biofilms) and their importance in bacterial resistance, thus we will also explore the new possible therapies based on the "microbiome" of the skin for acne.

Educandonos. 2019; 5 (3): 56-64.

Correspondencia

Nardelli Andrea
E-mail: nardela@mcmaster.ca / andnardelli@hotmail.com
Dirección: 1200 Main Street West, Hamilton, ON L8S 4K1
Teléfono: +1 (905) 2205604

[1] Dermatológa y Doctora en medicina
[2] Microbiólogo, Profesor de la División Gastroenterología, Profesor del Departamento de Bioquímica y Ciencias Biomédicas
[3] Gastroenterólogo, Profesor Asociado de la División Gastroenterología
[4] Dermatológo, Profesor Titular Dermatología
[1-2-3] Farncombe Family Digestive Health Research Institute, Department of Medicine, McMaster University, Hamilton, Ontario, Canada.
[4] Depto de Dermatología, Hospital Nacional de Clínicas, Universidad Nacional de Córdoba, Argentina

INTRODUCCIÓN

El acné vulgar es una de las enfermedades más frecuentes de los adolescentes y adultos jóvenes, con una frecuencia de un 85% en este grupo etario, y probablemente la mayor causa de consulta médica dermatológica (1). También se puede observar esta condición, en edades más tardías, en un 12% de las mujeres y en un 3 % de los hombres pudiendo continuar en algunos casos hasta aproximadamente los 45 años de edad.

Es un trastorno inflamatorio crónico, multifactorial, del folículo pilo-sebáceo. Este es un complejo mini-órgano del cuerpo que presenta una morfología considerable, con una microbiología, y diversidad metabólica dependiendo del sitio afectado de la piel. Las glándulas sebáceas en particular, responden activamente a cambios hormonales, ambientales e inmunológicos. El desarrollo del acné no es solo dependiente del individuo afectado sino también del sitio específico del cuerpo, donde algunos folículos pueden desarrollar inflamación eventualmente presentando severos periodos de la enfermedad. Son cuatro los factores principales que contribuyen al desarrollo del acné: incremento de la producción de sebo, hiper-queratinización folicular, colonización de bacterias de la piel y la inflamación (2).

Un área de recientes avances en la comprensión del acné han sido los estudios focalizados en el "microbioma" cutáneo, definiéndose éste como el complejo conjunto de bacterias, virus y hongos que habitan la superficie epitelial y que tienen funciones únicas para nuestra piel (3). Un mayor entendimiento entre la interacción del huésped y el microbioma en acné vulgar es de relevante interés, ya que esto favorecerá el descubrimiento de nuevos blancos terapéuticos. El objetivo de esta revisión es destacar los últimos avances relacionados con este tópico.

EL MICROBIOMA CUTÁNEO

El microbioma de la piel está compuesto por el genoma de microbios (virus, bacterias, hongos y parásitos) residentes en la misma. El microbioma es único, como las huellas digitales y controla el balance de la microbiota así como también la colonización microbiana asiste al huésped y a la inmunidad innata (3, 4). Aunque ciertas colonias microbianas sean comensales habituales de la piel, otras se han relacionado con procesos inflamatorios, tal es el caso de *C. acnes* (acné), *Malassezia furfur* (dermatitis seborreica) y *Demodex* (rosácea). Otros microorganismos, tales como *Staphylococcus aures* y *Streptococcus pyogenes*, son ya conocidos patógenos (3-5).

En el balance del microbioma cutáneo, *Staphylococcus epidermidis* limita la sobre colonización y la respuesta inflamatoria de la piel producida por los diferentes fenotipos de *C. acnes* identificados a través de la liberación de ácido succínico y ácidos grasos. A la inversa, *C. acnes* limita la proliferación de *S. aureus* y *Streptococcus pyogenes* en el mantenimiento del pH del folículo pilo sebáceo por medio la hidrolisis de triglicéridos en el sebo y por la secreción de ácido propiónico. Por lo tanto, cualquier modificación de la composición del microbioma natural puede producir disturbios en la barrera cutánea, este efecto es llamado disbiosis, y puede activar la inmunidad innata y desencantar procesos inflamatorios. En el acné, la disbiosis puede ocurrir por cambios en la calidad y cantidad del sebo, conocido como dis-seborrea (termino que se refiere a la desregulación en la producción de sebo) y en modificaciones del perfil del *C. acnes,* con todos los seis diferentes fenotipos que se presentan entre pacientes con y sin acné. Como resultado, el grado de inflamación empeora. Se ha demostrado que TLR-2 (toll-like receptors) tiene una expresión aumentada con la severidad de la enfermedad y las citoquinas producidas resultan de la interacción de *C. acnes* y TRL-2, defensinas y MMP (matrix metalloproteinasas) vía la activación de proteases-activated receptor (PAR-2R). Esto va empeorando vía la estimulación de TLR-2, IL-8 and MMP-9, los cuales se dispersan desde la glándula pilosebácea a la dermis y epidermis, siendo cinco veces más pro inflamatorios que *Staphylococcus aureous* o *Streptococcus pyogenes* (6). En la piel, tanto los mecanismos de inmunidad innata y como adaptativa intervienen para mantener la función inmune del huésped. Los queratinocitos juegan un importante rol en la respuesta inmune de la piel. Ellos expresan numerosos patrones de reconocimiento (PRRs) incluidos los TLRs y los PARs, lo que permite el reconocimiento microbiano a través del reconocimiento de diferentes moléculas (3).

Mientras tanto el número de péptidos antimicrobiales (AMPs), tales como la dermicidina, algunas citoquinas y estados de activación del "PRRs" pueden rápidamente incrementar la expresión de estas moléculas, resultando en un efecto antimicrobiano directo, así como el reclutamiento de las células inmunes adicionales. El

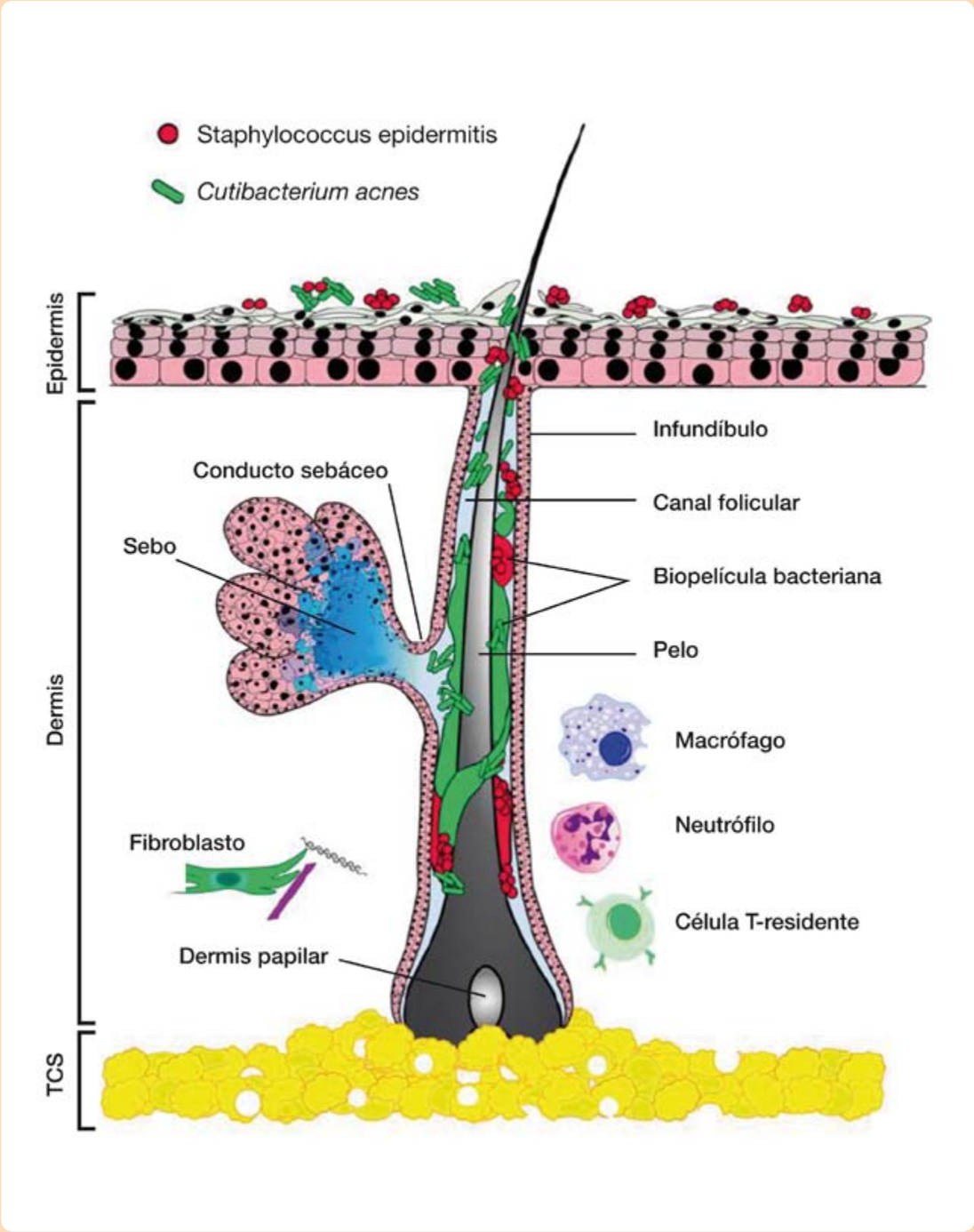

Figura 1. Esquema de la piel y la unidad pilo sebácea. Mayores residentes de esta unidad pilo sebácea: C. acnés y S. epidermitis, coexisten en la superficie de la piel y en el folículo pilo sebáceo, las cuales pueden interactuar y coexistir (Adaptación de O'Neill et al. 2018).

proceso inflamatorio desencadenado por *C. acnes*, promueve la secreción de IL-1 Beta por los monocitos y por los sebocitos a través de la inflamación de genes claves como el NLRP3. Este mecanismo de regulación esta mediado por proteasas y especies reactivas de oxígeno (reactive oxygen species - ROS). Más aún, *C. acnes* promueve la respuesta conjunta de Th17/Th1 con la secreción concomitante de IL-17A y IFN-gama que es CD4 (+) T cells especifico in vitro (3, 6). Por lo tanto, la presencia de IL-17 A y la activación de Th-17 relacionadas con citoquinas en lesiones de acné indican que el perfil Th17 podría jugar un rol pivotal en el proceso de enfermedad, siendo una oportunidad de nuevos blancos terapéuticos.

Recientemente, se encontró que *C. acnes* es muy sensible a diferentes concentraciones de óxido nítrico en nanopartículas (NO-np). "NO-np" significativamente suprime la expresión de IL-1Beta, TNF-alfa, IL-8 e IL-6 en monocitos humanos, IL-8 e IL-6 en queratinocitos humanos y células mononucleares periféricas. Este estudio sugiere que "NO-np" podría ser efectivo en la prevención de *C. acnes* como inductor de inflamación vía la clarificación de organismos y la inhibición de estimulación microbiana en la respuesta de inmunidad innata. Numerosos "acidos grasos libres" o "sebo free fatty acid" (FFAs), como el ácido linoleico y sapienico tienen capacidades antibacterianas a través de la estimulación de la producción de AMPs en contra de una gran variedad de bacterias Gram-positivas tal como el *C. acnes*. Diferentes estudios han demostrado que AMPs es el mayor contribuidor de la respuesta cutánea innata. Entre ellos, la beta-defensina humana (human B-defensing -hBD) es "up regulada" en el queratinocito durante procesos inflamatorios y es acumulado en la piel. Esto ha sido comprobado por Choi *et al.* (3, 7, 8) a través del estudio de las diferentes regiones inflamatorias de las lesiones de acné, de acuerdo a la expresión de hBD. Basado en todos estos elementos, la integración del AMPs en el arsenal terapéutico existente para atacar la inflamación, así como retinoides tópicos, debería ser considerado para el manejo futuro del acné.

***C. acnes* y la formación de biopelícula (Biofilm):** *C. acnes* es un anaerobio aero tolerante, gram positivo, de crecimiento lento, comensal de la piel humana (Figura 1) que produce lipasas extracelulares que hidrolizan triglicéridos en el sebo transformándolos en glicerol y ácidos grasos. *C. acnes* usa ese glicerol como fuente de energía y el producto final del proceso de fermentación es el ácido propiónico (de ahí el nombre de este, previamente conocido como *Propionibacterium acnes*). Los ácidos grasos libres se piensan que juegan un rol importante en la patogénesis del acné, desencadenando la respuesta inflamatoria. El genoma del *C. acnes* se ha secuenciado, lo que ha demostrado que contiene numerosos genes que son relevantes en la formación del "biofilm o biopelícula". Estos genes incluyen la glucosiltransferasas (GTF), responsable de la producción extracelular de matriz de polisacáridos y la producción de proteínas de adhesión, el gen homologo LuxS (ORF 405) responsable de la producción del "quorum sensing" o la molécula de autoinducción (AI-2). Otros genes que codifican enzimas que degradan proteínas en la piel, incluyen hialuronato liasa (ORF 380), endolgicoceramidasa (ORF 644, ORF 2106) y sialidasas (ORF 1560, ORF 1569) los cuales contribuyen con las propiedades inmunogénicas del *C. acnes* (7-9). Además de la prueba genómica indirecta acerca de que el *C. acnes* es potencial formador de biofilm, hay numerosas publicaciones que expresan que el *C. acnes* es formador de biopelícula en vivo. La primera referencia acerca de *C. acnes* como formador de biopelícula fue publicada hace 20 años cuando Passerini *et al.* descubrieron que organismos formadores de biopelículas en catéteres de flujo del corazón derecho.

Otros estudios detectaron la presencia de *C. acnes* biopelícula en prótesis de implantes de caderas, cemento de huesos de polimetilmetacrilato y diferentes aleaciones de titanio que se usan en materiales ortopédicos, prótesis de válvulas cardiacas, y lentes intraoculares (9). Frecuentemente las células dentro de estas biopelículas producen ex polímeros similares a los que aparecen en *Staphylococcus epidermidis*, un muy conocido formador de biopelícula.

Efecto de la biopelícula de C. acnes, implicancia en la resistencia a los antibióticos: Desde hace tiempo se sabe que las biopelículas tienen un impacto negativo en la eficacia de la terapia antimicrobiana. Los estudios *in vitro* de la biopelícula de *C. acnes* han demostrado este hecho también. La mayor resistencia de *C. acnes* a los antimicrobianos, puede atribuirse a una menor penetración de fármacos a través de la biopelícula, crecimiento microbiano más lento, transferencia

horizontal de resistencia a ciertos fármacos a los genes bacterianos, así como las células "persistentes". En el estado "persistente", el microbio es metabólicamente inerte, y esto es menos susceptible a los efectos de antibióticos. Coenye *et al.* (12) comparo la susceptibilidad de las bacterias planctónicas sésiles a los antibióticos. Los antimicrobianos probados incluían eritromicina (E), clindamicina (C), ácido azelaico (AA), ácido salicílico (SA), triclosán (Tric), minociclina (M), peróxido de benzoilo (BPO), "BPO + E", "BPO + C", Doxycyline (D) y Oxtetracycline (Ot). De todos los agentes probados, solo "AA", "E", "SA", "Tric", "M", "BPO + C" y "BPO + E" resultaron en reducción significativa de la biomasa de biopelículas. El resto "D", "Ot" y "BPO" no alcanzó significación estadística. El efecto bactericida contra estos organismos sésiles solo se vio con "AA", "Tric", "BPO + C" y "BPO + E" (definido como > 99.9% de reducción). Curiosamente, todos los antimicrobianos probados fueron efectivos contra *C. acnes* planctónico, pero no así con las bacterias planctónicas sésiles.

El impacto de la capacidad de formación de biopelículas de *C. acnes* puede ser apreciado por la necesidad en la prolongación en el tratamiento de antibióticos, que debe administrarse para obtener un resultado satisfactorio en contra del acné vulgar.

Disrupción de la biopelícula (biofilm), como estrategia terapéutica: La evidencia sugiere que el principal obstáculo en el tratamiento del acné vulgar es la negación de la necesidad de romper el centro de la biopelícula de *C. acnes*, para obtener resultados terapéuticos satisfactorios.

Hasta la fecha, se han intentado múltiples enfoques nuevos, además de los discutido previamente, tanto los enfoques tradicionales en los que sólo "E","SA", "Tric", se ha demostrado eficaces o como los que "M", "BPO + C" y "BPO + E" disminuyen la masa de biopelícula (12). Aunque las tetraciclinas no han demostrado disminuir significativamente la masa de la biopelícula, la combinación de tetraciclina y ácido elágico tanto *in vivo* como *in vitro* han demostrado tener efectos anti-biofilm. Coenye *et al.* han sometido la biopelícula de *C. acnes* a extractos de 119 compuestos vegetales y han encontrado que cinco resultaron con potente actividad anti-biofilm: *Epimedium brevicornum, Malus pumila, Polygonum cuspidatum, Rhodiola crenulata y Dolichos lablab* (12). Los dos componentes químicos aislados, icariina y resveratrol, mostraron presentar actividad marcada de anti-biofilm contra *C. acnes*.

Otras plantas han sido investigadas con este enfoque terapéutico, incluido extracto de *Myrtus communis* que ha demostrado que disminuye la masa de biopelículas, lo que resulta en menos resistencia a los antibióticos en *C. acnes* (12).

Más recientemente, el decandiol también presenta tanto efectos anti-biofilm como antimicrobianos contra esta bacteria, tal vez actuando a través de un mecanismo similar a una acción surfactante. También se ha demostrado otros reductores de biopelículas, tales como ciertos dispersores tópicos que incluyen plata, selenio, cinamatos, curcumina, flavonoides entre otros. Agentes orales como la rifampicina, ha demostrado que también son dispersores eficaces de las biopelículas. Combinaciones de los dispersantes de biopelículas con antibióticos ofrecen nuevas vías para la investigación y tratamiento del acné (3-12).

La prevención de la formación de biopelículas es otra vía que se ha propuesto como modalidad terapéutica. Brackman *et al.* promueve el usó dos medicamentos de tiazolidindiona; Z-5-octilidenetiazolidina-2,4-diona (TZD8) y Z-5-decilidenetiazolidina-2,4-diona (TZD10), los que se cree desempeñan un papel en la inhibición del "quórum sensing", el principal mecanismo por el cual *C. acnes* forma una biopelícula (7-10). Estas drogas se han encontrado capaces de prevenir la formación de biopelículas, sin ningún efecto tóxico directo sobre la propia célula bacteriana planctónica.

Staphylococcus epidermidis y ***Cutibacterium acnes*** son dos habitantes principales de la piel que se cree que contribuyen a la enfermedad.

LANZAMIENTO 2019

CLIDAN LOCIÓN

XYLITOL CLINDAMICINA NIACINAMIDA

INNOVACIÓN EN EL CONTROL DEL ACNÉ

CLINDAMICINA
XYLITOL
NIACINAMIDA
ASOCIACIÓN DE ACTIVOS PARA PONER FIN A LA RESISTENCIA BACTERIANA

EL ROL DEL BIOFILM EN EL ACNÉ

El **BIOFILM** de P. acnes se combina con el sebo aumentando la adhesividad a los queratinocitos y favoreciendo así la formación del comedón.
El Biofilm aumenta las propiedades adhesivas del sebo generando una barrera conocida como "Biological Glue" (Pegamento biológico).
Los microorganismos dentro de los Biofilms son 50 a 500 veces mas resistentes a las terapias Antimicrobianas.

El **Xylitol** presente en **CLIDAN LOCIÓN** destruye esta matríz extracelular, favoreciendo la acción de la clindamicina sobre bacterias.

El Xylitol es un verdadero elemento disruptivo que permite evitar la resistencia a los antibióticos.

Human Microbiome

Cassará

COMENTARIOS

En los últimos 100 años, se ha investigado el rol del *C. acnes* en la fisiopatología del acné vulgar. Todavía, hoy esa relación está en debate. Sin embargo, gracias a recientes publicaciones en el análisis metagenómico (lo que permite acceder al genoma sin ver los microorganismos ni cultivarlos) del microbioma de múltiples afecciones cutáneas, se puede aseverar que en acné vulgar distintos fenotipos de *C. acnes* están involucrados en la patogenia de la enfermedad; además de la abundancia de *Streptococcus epidermitis*; tienen un rol fundamental en la enfermedad. El mayor entendimiento del conocimiento de las interacciones antagónicas y de mutualismo existente entre *C. acnes* y *Streptococcus epidermitis* es crucial no solo para entender la fisiopatogenia, sino también para explorar con metagenómica posibles nuevos metabolitos con implicancias terapéuticas.

Otra área de notable interés son los mecanismos de biología molecular que permitan detallar la implicancia de la colonización en la respuesta inmune entre el epitelio y los diferentes desencadenantes de la respuesta inflamatoria en presencia y/o ausencia de componentes microbianos patógenos. (Figura 2). La posibilidad de disbiosis del microbioma existente, esta disbiosis en el acné puede estar también determinada por factores no-microbianos tales como la dieta, cambios hormonales, así también como la predisposición genética. Por lo tanto, la abundante evidencia de los distintos fenotipos de *C. acnes* y las diferentes respuestas inmunes en múltiples tipos celulares (11-12), así también como el descubrimiento de nuevas interacciones entre el huésped y microorganismos tanto para *C. acnes* como para *Streptococcus epidermitis*, sugieren el importante rol del microbioma en la mediación y promoción del acné como enfermedad.

Por último, ¿Cómo podemos abordar las preguntas de nuestros pacientes con respecto al microbioma de la piel? Creemos que podemos estar entusiasmados con el potencial de los derivados de microbianos, pre o probióticos. Estas serán las futuras armas terapéuticas, sin duda. Reconocemos que todavía hay campos que no podemos entender sobre la influencia de las terapias actuales, en la delicada simbiosis para poder mantener nuestra microbiota cutánea, estos conceptos serán sin duda aclarados en un futuro cercano.

Así también, en el contexto de un mercado creciente de productos de venta libre diseñados para "restaurar" el microbioma de la piel, debemos enfatizar que no hay microbioma de la piel universalmente bueno o malo. Los microbios tienen roles altamente contextuales en la biología de la piel, y una variedad de factores, incluida la genética del huésped, pueden influir si una cepa dada contribuye a la salud del huésped o exacerba un estado de enfermedad. Por lo tanto, es necesario continuar con la investigación básica, así como también con los estudios clínicos randomizados controlados para que hallemos las respuestas aun no encontradas.

En los años posteriores al descubrimiento de las biopelículas foliculares de *C. acnes* se completó la secuencia de la bacteria y múltiple "quórum sensing" involucrado en la misma. Los genes de detección y de formación de biopelículas se identificaron dentro del genoma. A medida que las bacterias planctónicas se comunican entre sí, comienzan a consolidar y formar una matriz extracelular de biopelículas compuesta principalmente de polisacáridos. Esta biopelícula amplifica la virulencia del organismo, este se multiplica y puede actuar mecánicamente para obstruir la unidad pilosebácea, quizás lo más importante, es la producción de las lipasas que se amplifican exponencialmente, provocando la liberación de ácidos grasos libres, los triglicéridos del sebo. Estos ácidos grasos libres actúan no solo como alimento para las bacterias sino también como activador de la cascada inflamatoria. Se ha observado que los ácidos grasos libres, así como las biopelículas, se unen al tipo Toll receptores (TLR2 y TLR4), a través de la via MyD88 (Myeloid differentiation primary response 88), activando NF-kB y TNFα que culmina en la producción de varias citoquinas pro-inflamatorias. Bien anidadas en la biopelícula, las bacterias están protegidas mecánicamente del efecto de los antimicrobianos, mantienen un estado metabólico bajo, y expresar la capacidad de transferir genes de resistencia a antibióticos.

Muchos antimicrobianos que tienen un potencial y poderoso efecto sobre *C. acnes*, tienen poco o ningún efecto sobre el *C. acnes*, encapsulado en las biopelículas del microorganismo, los que requieren muchos meses de antibióticos con poca o ninguna respuesta exitosa. Además, muchos de estos antimicrobianos no juegan ningún papel en la disolución de la biopelícula en sí.

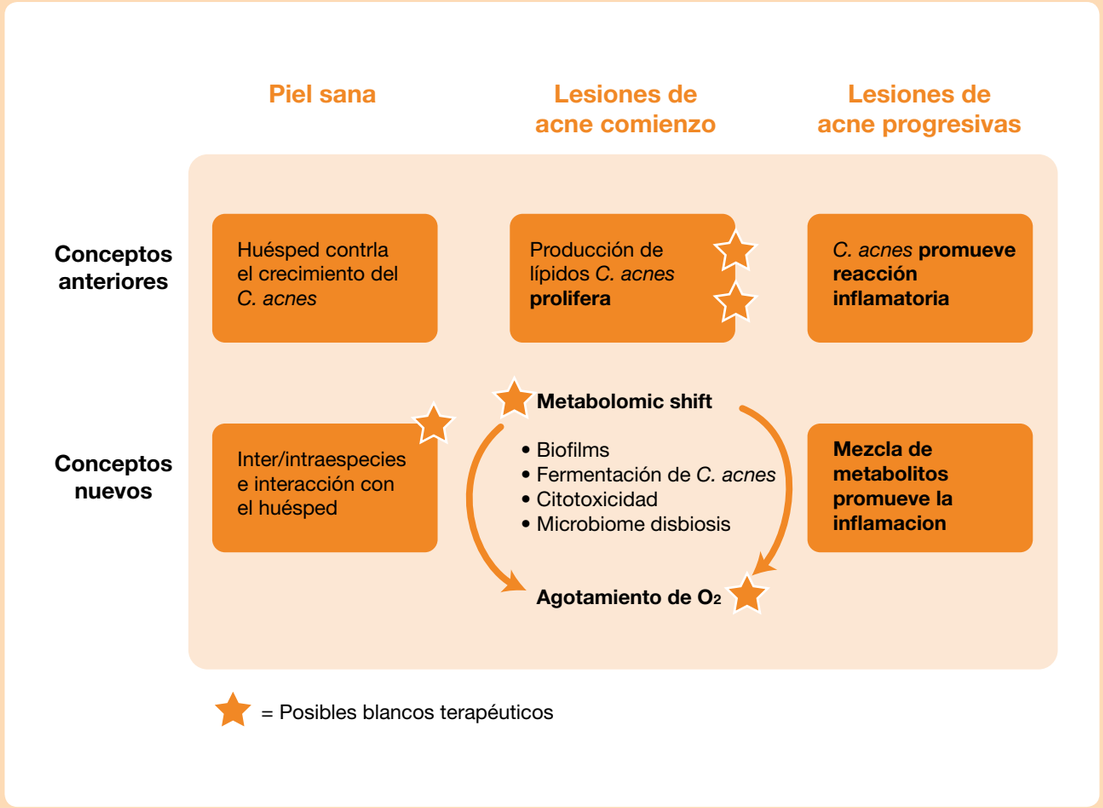

Figura 2. Nuevos conceptos en la patología del acné vulgar.

Todavía no muchos, pero potencialmente prometedores son los estudios que han demostrado los efectos anti-biofilm de extractos de plantas (13, 14), así como también, el uso de extractos de nicotinamida se han presentado como un promisorio agente terapéutico de uso tópico, que en conjunto pueden desempeñar un papel relevante en tratamiento del acné vulgar (13).

Mucho queda por dilucidar con respecto a las implicaciones clínicas del tratamiento de biopelículas de *C. acnes* en pacientes con acné vulgar. De lo dicho surge la necesidad del uso de terapéuticas tópicas que no produzcan resistencia bacteriana, ataquen la formación de biopelículas efectivamente, así también como la necesidad de la regulación en la producción de sebo. Estos dos parámetros creemos serán los futuros desafíos a los que nos enfrentamos en relación a la terapéutica del acné.

Las **interacciones huésped-microbioma** que afectan tanto la homeostasis de la inmunidad innata como la adaptativa, parecen ser un factor central en esta enfermedad.

Referencias

1. Kaminsky A, et al. Clasificacion del acne: Consenso Ibero-Latinamericano, 2014. *Med Cutan Iber Lat Am* 2015; 43 (1): 18-23.
2. Dréno B. What is new in the pathophysiology of acne, an overview. *J Eur Acad Dermatol Venereol*. 2017; 31 (5): 8-12.
3. O'Neill AM, Gallo RL. Host-microbiome interactions and recent progress into understanding the biology of acne vulgaris. *Microbiome*. 2018; 6 (1):177.
4. Kuehnast T, Cakar F, Weinhäupl T, Pilz A, et al. Comparative analyses of biofilm formation among different Cutibacterium acnes isolates. *Int J Med Microbiol*. 2018; 308 (8): 1027-1035.
5. Barnard E, Shi B, Kang D, Craft N, et al. The balance of metagenomic elements shapes the skin microbiome in acne and health. *Sci Rep*. 2016; DOI: 10.1038/srep39491.
6. Dréno B, Pécastaings S, Corvec S, Veraldi S, et al. Cutibacterium acnes (Propionibacterium acnes) and acne vulgaris: a brief look at the latest updates. *J Eur Acad Dermatol Venereol*. 2018; 32 (2): 5-14.
7. Cebrián R, Arévalo S, Arias-Santiago S, Riazzo C, et al. Optimization of genotypic and biochemical methods to profile P. acnes isolates from a patient population. *J Microbiol Methods*. 2017; 141: 17-24.
8. Brackman G, Forier K, Al Quntar AA, De Canck E, et al. Thiazolidinedione derivatives as novel agents against Propionibacterium acnes biofilms. *J Appl Microbiol*. 2014; 116 (3): 492-501.
9. Spittaels KJ, Coenye T. Developing an in vitro artificial sebum model to study Propionibacterium acnes biofilms. *Anaerobe*. 2018; 49: 21-29.
10. Gannesen AV, Lesouhaitier O, Racine PJ, Barreau M, et al. Regulation of Monospecies and Mixed Biofilms Formation of Skin Staphylococcus aureus and Cutibacterium acnes by Human Natriuretic Peptides. *Front Microbiol*. 2018; doi: 10.3389/fmicb.2018.02912.
11. Chien AL, Tsai J, Leung S, Mongodin EF, et al. Association of Systemic Antibiotic Treatment of Acne with Skin Microbiota Characteristics. *JAMA Dermatol*. 2019; doi: 10.1001/jamadermatol.2018.5221
12. Linfante A, Allawh RM, Allen HB. The role of Propionibacterium acnes Biofilm in Acne Vulgaris. *J Clin Exp Dermatol Res.* 2018, 9:439. doi:10.4172/2155-9554.1000439
13. Skin-adhesive hot melt extrudates for treatment of acne. *Expert Opin Drug Deliv*. 2018; 15(12): 1165-1173.
14. Study on the effectiveness of herbal extracts vs 2.5% benzoyl peroxide in the treatment of mild to moderate acne vulgaris. *J Cosmet Dermatol*. 2019; DOI: 10.1111/jocd.12962.

> "Un enfermo es un ser humano de carne y hueso que sufre, ama y sueña."
>
> *Miguel de Unamuno*

JORNADAS DE EDUCACIÓN MÉDICA CONTINUA

CURSO VIRTUAL

Cancer de piel para el dermatólogo

- **Directores:**
  Leisa Molinari y Gastón Galimberti
- **Contacto:**
  info@archivosdermato.org.ar

LANZAMIENTO
2019

Atopix pasta

LA FÓRMULA IDEAL PARA TRATAR LA **DERMATITIS DEL PAÑAL**

ÓXIDO DE ZINC | NIACINAMIDA | **XYLITOL** | MANTECA DE KARITÉ | VITAMINA A

LA **PASTA** QUE **CONTROLA** EL **BIOFILM** Y **RESTAURA** LA **BARRERA** CUTÁNEA

Human Microbiome

Cassará