

Lupus miliar diseminado facial: presentación de un caso clínico y revisión de la literatura

Mauro S. Moreno¹, Mara L. Ivanov²; Maria A. Vereá³, Mercedes L. Bertolotti² y Alejandra Abbiati⁴

RESUMEN

El lupus miliar diseminado facial es una enfermedad inflamatoria granulomatosa de etiología incierta, caracterizada por pápulas eritemato-amarillentas que afectan predominantemente la región facial. Luego de 1 a 4 años puede involucionar sin tratamiento pero dejando secuelas estéticas. Existen múltiples tratamientos con respuestas variables. Presentamos un caso con respuesta favorable al tratamiento con isotretinoína, sin recaídas a la fecha, y realizamos una revisión de la literatura.

Palabras clave: lupus miliar diseminado facial, acné agminata, isotretinoína

ABSTRACT

Lupus miliaris disseminatus faciei: case report and literature review

Lupus miliaris disseminatus faciei is a granulomatous inflammatory disease of unknown etiology, characterized by erythematous yellowish papules predominantly affecting facial region. After 1-4 years it may involute without treatment but leaving scarring sequelae. There are multiple treatments with variable responses. A case with favorable response to isotretinoin treatment, with no relapses to date, is reported and literature review is made.

Key words: lupus miliaris disseminatus faciei, acne agminata, isotretinoin

► INTRODUCCIÓN

El **lupus miliar diseminado facial o acné agminata** es una enfermedad inflamatoria granulomatosa. Se presenta como pápulas eritemato-amarillentas en cara, que luego de 1 a 4 años involucionan dejando cicatrices. Existen varias hipótesis sobre su etiología, pero ésta sigue siendo poco clara. Afecta a adolescentes y adultos jóvenes. Realizamos esta presentación por considerar que se trata de una patología de baja frecuencia, de difícil diagnóstico y complicado manejo terapéutico.

► CASO CLÍNICO

Paciente de sexo femenino, de 40 años de edad, oriunda de la ciudad de 9 de Julio, sin antecedentes personales de importancia, quien consulta en el mes de marzo de 2014.

Motivo de consulta: pápulas en cara, de 4 meses de evolución.

Antecedentes de enfermedad actual: refiere haber realizado consultas previas con otro facultativo, quien aisló *Citrobacter freundii* de una de las lesiones, y decidió tratar-

¹ Alumno de 3° año de posgrado de la U.N.L.P.

² Medica de planta

³ Jefa de Servicio de Dermatología. Profesora Adjunta de la Cátedra de Dermatología de la Facultad de Ciencias Médicas UNLP

⁴ Jefa de residentes

Servicio de Dermatología. HIEA y C San Juan de Dios. La Plata, Buenos Aires, Argentina

Conflictos de interés: no declarados

Correo electrónico: msmoreno@hotmail.com.ar

las con ciprofloxacina y luego con minociclina vía oral por varios meses, sin ningún tipo de respuesta.

Examen dermatológico: constatamos estas lesiones en frente, párpados, nariz, región maxilar superior y mentón (Fig. 1). Se trataban de pápulas eritematosas, entre 2mm y 4 mm de diámetro, algunas escoriadas por el rascado, que a la diascopia presentaban un aspecto en jalea de manzana.

Diagnósticos presuntivos: lupus miliar diseminado facial, rosácea granulomatosa, foliculitis y sarcoidosis.

Estudios complementarios: hematies: 4410000, HTO 40, Hb 12,5, leucocitos 8400, neutrófilos 62%, eosinófilos 2%, basófilos 0%, linfocitos 28%, monocitos 4%, glucemia 0,85 g/l, uremia 0,37 g/l, colesterol total 195 mg/dl, HDL 44 mg/dl, LDL 120 mg/dl, TGO 15 mUI/ml, TGP 12 mUI/

ml. Serología para VIH, no reactiva y VDRL-cuantitativa, no reactiva. Radiografía de tórax, sin particularidades. Reacción de Mantoux y PCR para tuberculosis, no reactivas.

Examen histopatológico de una muestra de piel: se observó una epidermis ortoqueratósica, con costra serohemática. En dermis, un infiltrado inflamatorio linfocitario, histiocitos epitelioides con formación de granulomas y centro necrótico y algunas células gigantes multinucleadas (Figs. 2 y 3). Las técnicas de PAS, Grocott, Brown y Breen y Zihel-Nielsen fueron negativas.

Diagnóstico final y tratamiento: lupus miliar diseminado facial. Se instauró tratamiento con isotretinoína vía oral 0.5 mg/kg/día. Luego de 4 meses, se logró la involución de las lesiones, dejando a su paso cicatrices deprimidas punteadas, sin recaídas a la fecha (Fig. 4).

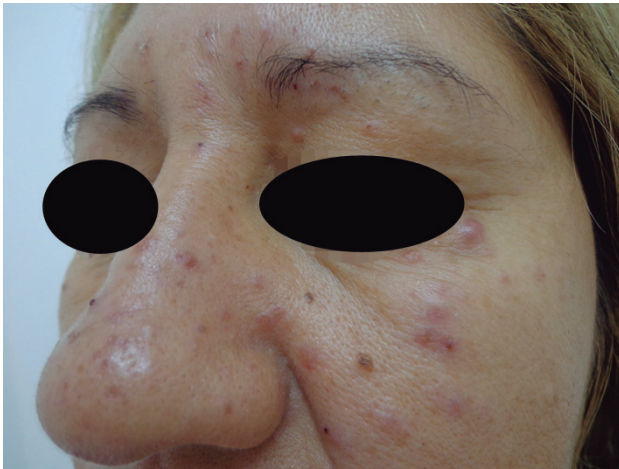


Fig. 1: pápulas eritematosas, entre 2mm y 4 mm de diámetro en cara.

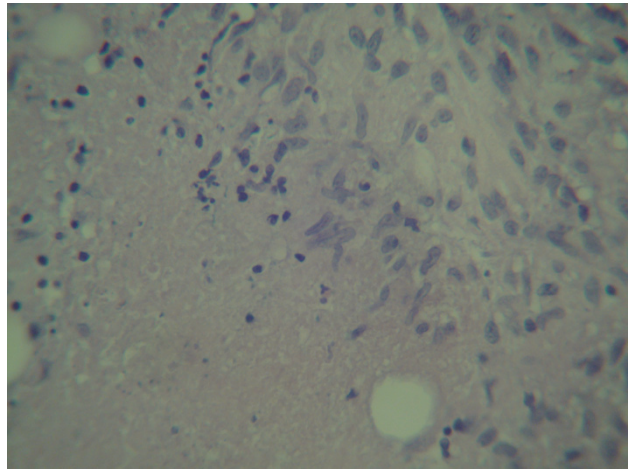


Fig. 3: 100x (HE). Necrosis con histiocitos periféricos.

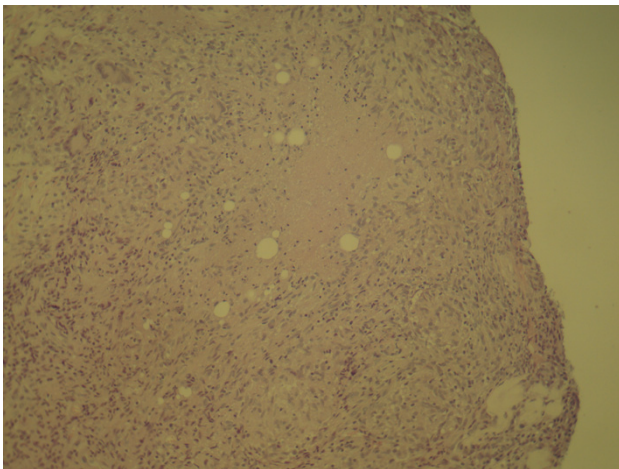


Fig. 2: 40x (HE). Granuloma con necrosis central y 2 células gigantes multinucleadas (margen superior izquierdo).

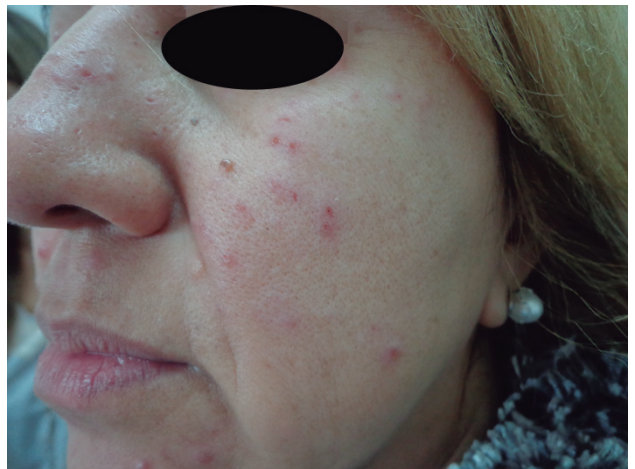

Fig. 4: luego de 4 meses de tratamiento. Involución de las lesiones y cicatrices deprimidas punteadas.

► DISCUSIÓN

El **lupus miliaris disseminado facial** (LMDF) es una enfermedad inflamatoria crónica granulomatosa poco común. Suele afectar a adultos jóvenes y adolescentes, con predominio en mujeres¹⁻³.

Si bien su **etiología** sigue siendo desconocida, se han propuesto varias hipótesis. En un principio se creyó que podría corresponder a alguna forma de tuberculosis cutánea. La presencia de granuloma con necrosis podría sustentar esta idea, pero nunca se demostró la participación de micobacterias en tinciones, cultivos o PCR específicas. También se postuló como una forma de sarcoidosis y de rosácea granulomatosa. La explicación más aceptada hoy en día postula que la rotura de un folículo piloso dejaría antígenos expuestos y generaría una reacción de cuerpo extraño por medio de la inmunidad celular. Esta idea se sustenta al encontrar que los granulomas se forman en torno a folículos pilosebáceos rotos⁴⁻⁷. En un estudio realizado en 2015, se menciona la posible participación del *Propionibacterium acnes*. Se demostró su presencia en las lesiones a través de reacción en cadena de la polimerasa en todos los casos estudiados, postulando que posteriormente a la rotura folicular se expondría a la dermis el *Propionibacterium acnes*, el cual actuaría como antígeno desencadenante del proceso inflamatorio correspondiente⁸.

Clínicamente se caracteriza por una erupción de pápulas foliculares y no foliculares, eritemato-amarillentas, de 1 a 4 mm de diámetro, con aspecto en jalea de manzana en la diascopia. Las mismas son asintomáticas y de distribución centrofacial, con predominio en párpados inferiores (91% de los casos), perioral, surcos nasogeniano y mentón; también puede afectar axilas, cuello y miembros superiores^{9,10}. Estas lesiones pueden remitir espontáneamente sin tratamiento, luego de 1 a 4 años, pero dejando pequeñas cicatrices piqueteadas y deprimidas^{5,7}.

Al realizar un **examen histopatológico** podemos encontrar las siguientes variantes: a) en una etapa temprana, un infiltrado inflamatorio no granulomatoso inespecífico perivascular y perianexial; b) en lesiones ya establecidas, granuloma epitelioides con necrosis caseosa central, linfocitos y células gigantes; c) granuloma epitelioides sin necrosis central de localización perifolicular con neutrófilos; o d) granuloma epitelioides supurativo con abscesos. También pueden aparecer patrones mixtos^{4,9,11}.

El **diagnóstico diferencial** del LMDF incluye distintas patologías, como la dermatitis perioral, acné, demodicosis, dermatitis infecciosas en pacientes VIH (criptococosis, micobacterias atípicas, histoplasmosis y molusco contagioso) y procesos neoforativos (siringomas, xantomas, triquilemomas, fibromas perifoliculares y xantogranulomas juveniles múltiples). Pero sin duda una mayor dificultad se

presenta cuando se trata de patologías como sarcoidosis papular, por su semejanza clínica e histopatológica. La ausencia de otros datos clínicos y analíticos establece la diferencia. El origen tuberculoso siempre se presta a controversia, como ya hemos explicado anteriormente. En la rosácea granulomatosa también se pueden encontrar granulomas perifoliculares, pero ayuda al diagnóstico: la ausencia de *flushing*, eritema y telangiectasias y la presencia de lesiones en párpados, con autoinvolución de las mismas dejando cicatrices^{2,4,5}.

Para el **tratamiento** de esta entidad existen múltiples opciones. Entre ellos, antibióticos orales como tetraciclinas y dapsona, con buena respuesta en algunos pacientes; prednisona oral (sería efectiva si se administra tempranamente); láser de diodo de 1450 nm e isotretinoína oral, por su acción antiinflamatoria y sobre el folículo pilosebáceo^{1,4,7}.

Por todo lo que hemos expuesto, concluimos en que se necesitan más estudios para poder aclarar la etiopatogenia de esta entidad y encontrar tratamientos más efectivos. Es de destacar que, si bien esta patología puede presentar autoinvolución, las secuelas estéticas son considerables.

► BIBLIOGRAFÍA

1. Daneshpazhooh, M.; Ehsani, A.; Toosi, S.; Robati, R.M.: Isotretinoin in acne agminata. **Saudi Med J** 2007; 28: 1600-1602.
2. Tokunaga, H.; Okuyama, R.; Tagami, H.; Aiba, S.: Intramuscular triamcinolone acetone for lupus miliaris disseminatus faciei. **Acta Derm Venereol** 2007; 87: 451-452.
3. Gutiérrez, M.; López, M.; Roye, R.; Bee Arza, H.; Acacio, Y.; Zamora, M.; Naranjo, H.: Lupus miliaris disseminado facial. Reporte de 3 casos. **Dermatol Venezol** 2008; 46: 30-34.
4. Fussi, C.; Villada, J.; Leroux, M.B.; Fristchy, M.; Montt, J.; Fernández Bussy, R.: Lupus miliaris disseminado facial. **Dermatol Argent** 2004; 10: 297-302.
5. Echols, K.; Fang, F.; Patterson, J.W.: A Review of Lupus Miliaris Disseminatus Faciei-Like Histopathologic Changes in 10 Cases. **J Clin Exp Dermatol Res** 2014; 5:4.
6. Sanai, M.; Nadeem, M.; Aman, S.; Kazmi, A.H.: Lupus miliaris disseminatus faciei: A case report. **Journal of Pakistan Association of Dermatologists** 2013; 23: 232-235.
7. Jih, M.H.; Friedman, P.M.; Kimyai-Asadi, A.; Friedman, E.S.; Hymes, S.R.; Goldberg, L.H.: Lupus miliaris disseminatus faciei treatment with the 1450-nm diode laser. **Arch Dermatol** 2005; 141: 143-145.
8. Nishimoto, J.; Amano, M.; Setoyama, M.: The detection of *Propionibacterium acnes* signatures in granulomas of lupus miliaris disseminatus faciei. **J Dermatol** 2015; 42: 418-421.
9. Garritano, M.V.; Jaurigoity, M.E.; Chiavassa, A.M.; Rafti, P.; Corrons, F.: Lupus miliaris disseminado de la cara con compromiso axilar. **Dermatol Argent** 2006; 12: 337-339.
10. Menis, D.; Castellanes Gonzalez, M.; Guerra Tapia, A.: Un varón con lupus miliaris disseminado facial con granulomas faciales idiopáticos con evolución regresiva. **Más Dermatol** 2013; 21: 13-16.
11. Landgrave, I.; Asz Sigal, D.; Reyes Jiménez, E.; Arenas, R.; Suárez, R.; Vega Memije, M.E.: Lupus miliaris disseminatus faciei. Informe de un caso tratado con minociclina. **Dermatol Rev Mex** 2008; 52: 85-88.